Medical Library

UNTERSUCHUNGEN ÜBER DAS VERHALTEN DER QUERGESTREIFTEN MUSKULATUR BEI ATROPHISCHEN ZUSTÄNDEN.

ALS

INAUGURAL-DISSERTATION

ZUR ERLANGUNG DER DOKTORWÜRDE

DER HOHEN MEDIZINISCHEN FAKULTÄT

DER

KÖNIGL. FRIEDRICH-ALEXANDERS-UNIVERSITAT

ZU ERLANGEN

VORGELEGT

VON

WALDEMAR LOEWENTHAL

AUS BERLIN.

Separatabdruck aus

Deutsche Zeitschrift für Nervenheilkunde. 13. Band, Heft 1 u. 2.

Mit 1 Tafel.

LEIPZIG

DRUCK VON AUGUST PRIES

1898.

UNTERSUCHUNGEN ÜBER DAS VERHALTEN DER QUERGESTREIFTEN MUSKULATUR BEI ATROPHISCHEN ZUSTÄNDEN.

ALS

INAUGURAL-DISSERTATION

ZUR ERLANGUNG DER DOKTORWÜRDE

DER HOHEN MEDIZINISCHEN FAKULTÄT

DER

KÖNIGL. FRIEDRICH-ALEXANDERS-UNIVERSITÄT

ZU ERLANGEN

VORGELEGT

VON

WALDEMAR LOEWENTHAL

AUS BERLIN.

Separatabdruck aus

Deutsche Zeitschrift für Nervenheilkunde. 13. Band, Heft 1 u. 2.

Mit 1 Tafel.

LEIPZIG

DRUCK VON AUGUST PRIES

1898.

Gedruckt mit Genehmigung der medizinischen Fakultät.

Rigorosum am 16. Dezember 1897.

Dekan: Herr Prof. Dr. R. Frommel.

Referent: Herr Prof. Dr. A. von Strümpell.

Die Histologie und insbesondere die pathologische Histologie der quergestreiften Musculatur ist ein Gebiet, das schon zahlreiche Bearbeitungen erfahren hat; Männer wie Friedreich, Charcot, Hayem, Erb und viele Andere haben sich mit einschlägigen Fragen beschäftigt. Aber trotz der zahlreichen Bearbeitungen des Gegenstandes ist Vieles, um nicht zu sagen, das Meiste noch unklar und unsicher, und vor Kurzem erst sprach Hoffmann[1]) seine Ansicht dahin aus, dass eine Revision auf dem Gebiet der anatomischen Muskelpathologie von Nöthen sei. Daher übernahm ich gern den mir von meinem verehrten Lehrer, Herrn Prof. v. Strümpell, ertheilten Auftrag, Einiges aus dem Gebiet der normalen und pathologischen Histologie der quergestreiften Musculatur zu untersuchen, und ich hoffe, hierdurch wenigstens einen kleinen Beitrag zur Lösung der zahlreichen einschlägigen Fragen liefern zu können.

Ich habe nun nicht die gesammte Muskelpathologie in Angriff genommen, sondern habe mich auf einige Punkte aus dem Gebiet der Muskelatrophie beschränkt. Da stellt sich naturgemäss die Frage als erste entgegen, wodurch sich denn ein atrophischer Muskel mikroskopisch im Gegensatz zum normalen kennzeichne. Hieran schliesst sich dann die weitere Frage nach den Unterschieden der einfachen und der degenerativen Atrophie an. Als das nächstliegende Mittel zur Entscheidung der Atrophie als solcher erscheint offenbar die Messung der Breite der einzelnen Fasern. Dass diese Messung an Längsschnitten nicht möglich ist, liegt auf der Hand, da man offenbar nie wissen kann, ob der Schnitt die Faser in ihrer Axe, also in ihrem grössten Breitendurchmesser getroffen hat. Geeigneter wären schon Querschnitte, wenn man nur stets mit Sicherheit Schnitte erhalten könnte, die senkrecht zur Längsaxe des Muskels liegen. Ausserdem ist es bei unregelmässig gestaltetem Querschnitt der Muskelfaser oft schwer zu entscheiden, welchen Durchmesser man messen soll. Darum habe ich meine Messungen an Zupfpräparaten angestellt, wie dies auch schon einige Andere (Schwalbe u. Mayeda; Sigl. Stier) gethan haben.

Sucht man, um einen Vergleichspunkt zu haben, sich darüber zu orientiren, wie breit eine normale Muskelfaser sei, so findet man sehr verschiedene Angaben. So giebt Gegenbaur[2]) als normale

1) Hereditäre progr. spinale Muskelatrophie im Kindesalter. Deutsche Zeitschr. f. Nervenheilk. Bd. X. 1896. 2) Lehrb. d. Anatomie. 1892.

Faserbreite 11—55 μ an; nach Frey[1]) beträgt sie 11,3—56,3 μ; nach Kölliker[2]) „11—80 μ und darüber“; nach Schiefferdecker[3]) 30,6—65,7 μ; nach Hayem[4]) 12—60—70 μ; nach Erb[5]) 15—75 μ; nach Stöhr[6]) 11—100 μ, und nach Klein[7]) gar 4—100 μ. Bei diesen beiden letztgenannten Autoren ist nicht ausdrücklich gesagt, dass es sich nur um menschliche Muskeln handle, und so bleibt der Annahme Raum, dass in diese Maasse vielleicht auch irgend welche thierische Muskeln einbegriffen seien; man würde sonst wohl selten in die Lage kommen, eine Abnormität der Faserbreite zu constatiren. Doch auch bei den übrigen Autoren (ausser Schiefferdecker) sind die Grenzen des Normalen noch recht weit. Und welche Fasern bieten nun solche Unterschiede in ihrer Breite dar? Die einzelnen Fasern desselben Muskels, oder zeigt die mittlere Faserbreite der verschiedenen Muskeln eines Individuums derartige Schwankungen? Oder schwankt die mittlere Faserbreite der Muskeln verschiedener Individuen? Oder hat gar jeder Muskel, wie etwa der Deltoides, der Gastrocnemius, für sich eine von der der übrigen Muskeln gesetzmässig abweichende Faserbreite? Die bekanntermaassen schmaleren Fasern kindlicher Muskeln sind bei der Bestimmung von Normalmaassen selbstverständlich auszuschliessen, ebenso die abgemagerten Muskeln von Greisen und solchen Individuen, die an chronischen Krankheiten gestorben sind. Stöhr sagt hierüber: „Beim Erwachsenen besitzen starke Muskeln dicke, zarte Muskeln dünne Fasern. Ausserdem ist die Dicke der Muskelfasern von dem Ernährungszustande des Individuums abhängig, es können Unterschiede um das Dreifache des Kalibers bestehen.“ Bei Kölliker heisst es: „Am Rumpf und an den Gliedern sind die Fasern ohne Ausnahme stärker als am Kopf (33—67 μ), wo namentlich die Antlitzmuskeln durch geringere Dicke (11—34 μ) ihrer Fasern sich auszeichnen.“ Am ausführlichsten beschäftigen sich mit dieser Frage Schwalbe und Mayeda[8]), welche für 63 Muskeln eine Scala aufstellen und die zum Theil sehr erheblichen Unterschiede der Faserbreite im einzelnen Muskel graphisch zur Anschauung bringen. Sie kommen zu dem Schluss, dass im Gastrocnemius die dicksten Fasern vorkommen (102,6 μ), im Obliq. oculi inf. die dünnsten (9,5 μ). Auch nach Kölliker kommen in ein und demselben Muskel oft grosse Abweichungen in der Faserbreite vor, eine Angabe, welche sich u. a. auch bei Schiefferdecker und Hayem

1) Grundz. d. Histologie. 3. Aufl. S. 95. 2) Gewebelehre. 6. Aufl. S. 364. 3) Gewebelehre 1891. Bd. II. S. 116. 4) Recherches sur les atrophies muscul. 1877. 5) Deutsches Arch. f. klin. Med. Bd. 34. 6) Histologie. 1894. S. 96. 7) Histologie.

8) Ueber die Kaliberverhältnisse der quergestr. Muskelfasern des Menschen. Zeitschr. f. Biologie. Bd. 27. 1890.

findet. Hayem fügt noch hinzu, dass viele offenbar verbreiterte Fasern (fibres évidemment gonflées) die oberste Grenze des Normalen von 60—70 μ nicht erreichen, während andererseits viele atrophische Fasern (fibres amaigries) mehr als 12 μ Breite haben.

Die Verhältnisse sind also, wie aus diesen Angaben ersichtlich ist, unsicher genug, sie werden aber noch complicirter durch die nicht zu umgehende Frage, nach Anwendung welcher Conservirungsmethode denn überhaupt die Messung vorgenommen wurde; eine Frage von nicht zu unterschätzender Bedeutung und die dennoch, soviel ich habe finden können, fast gar nicht berücksichtigt worden ist. So begegnet man nicht ganz selten der Angabe von Maassen, sogar mit dem Zusatz „im Zupfpräparat" oder „im frischen Zupfpräparat", ohne dass über die Zusatzflüssigkeit das Geringste gesagt wäre.

Es sei mir gestattet, an dieser Stelle etwas auf die Methodik einzugehen und einige Flüssigkeiten in ihrer Wirkung auf die Fasern und deren Breite zu besprechen.

Die zu untersuchenden Muskelstückchen wurden Lebenden oder Leichen excidirt und sofort für 2 Tage in Zenker'sche Lösung[1]) gebracht; darnach gewässert und in Alkohol von steigender Concentration (bis 80 Proc.) verbracht, worin sie bis zum Gebrauch aufbewahrt wurden. Zupfpräparate von diesen Muskelstückchen wurden in Glycerin angefertigt, der Rest wurde dann nach bekannter Methode in Celloidin eingebettet und geschnitten. Andere Stückchen derselben Muskeln wurden sofort nach der Entnahme in physiologische (0,6 procentige) Kochsalzlösung gebracht, zerzupft und das Präparat nach Umrandung mit Asphaltlack untersucht; von dem in der Kochsalzlösung befindlichen Stück wurde immer zur besseren Conservirung auch ein Zupfpräparat in Glycerin angefertigt. Ferner wurde zum Vergleich Müller-Formol angewendet (Müller'sche Lösung mit 10 Proc. Formol; darin verblieb das Muskelstück 2 Tage, danach reine Müller'sche Lösung nach Belieben, Wasser, Alkohol). Weiter wurden Präparate mit Anwendung von 10 procentiger wässeriger Formollösung gemacht, und schliesslich waren einige ältere Muskeln vorhanden, die von vornherein nur in Müller'scher Lösung fixirt waren.

Am besten zu zerzupfen waren die in Zenker'scher Lösung fixirten Muskeln, und es liessen sich leicht Fasern von 2 cm Länge und mehr isoliren; nicht viel grössere Schwierigkeiten machten die Muskeln aus Müller-Formol, und am wenigsten leicht liessen sich die Stücke aus Müller'scher und aus Kochsalzlösung zerzupfen. Auch nach Fixirung in Formollösung lassen sich die Fasern gut isoliren, sind aber durch

1) Diese von Konrad Zenker angegebene Lösung (Münch. med. Wochenschr. 1894) besteht aus Müller'scher Lösung mit 5 Proc. Sublimat, der vor Gebrauch 5 Proc. Eisessig zugefügt werden.

ihre Farblosigkeit und Durchsichtigkeit so schlecht sichtbar, dass dadurch wieder das Zupfen erheblich erschwert wird. Muskeln, die viel Bindegewebe enthalten, machen häufig beim Zupfen sehr grosse Schwierigkeit; ebenso störend wirkt es auch, wenn bei der Excision nicht sorgfältig Fascie und Perimysium ext. abpräparirt wurden. Manche Präparate schliesslich lassen sich trotz aller Uebung und Sorgfalt ohne nachweisbaren Grund nur schlecht zerzupfen, und wenn dann (was nicht selten vorkommt) die Längsstreifung sehr stark ist und die Kerne am ungefärbten Präparat nicht oder nur schlecht sichtbar sind, dann ist die Abgrenzung der einzelnen Fasern gegen einander sowie die Entscheidung, ob man nicht eine der Länge nach zerrissene Faser vor sich habe, sehr schwer und dadurch eine genaue Messung fast unmöglich Und somit komme ich zur Erwähnung eines grossen Nachtheils der Zenker'schen Lösung: es ist mir trotz vieler Mühe nicht gelungen, an Zupfpräparaten von Muskeln, die in Zenker'scher Lösung fixirt waren, eine zuverlässige Färbung der Muskelkerne zu erzielen (während sich die Kerne des Bindegewebes und der Gefässe recht gut färbten); dagegen fiel der Versuch mit Hämatoxylin-Eosin bei einem in Müller-Formol fixirten Präparat desselben Muskels vollkommen zur Zufriedenheit aus. Ich würde also schon deshalb, abgesehen von anderen Gründen[1]), für die Untersuchung von Muskeln die ja nicht viel längere Zeit in Anspruch nehmende Fixirung in Müller'scher Lösung mit Zusatz von 10 Proc. Formol vorziehen.

Mit der Erwähnung der schlechteren Färbbarkeit bin ich schon zur Besprechung der Wirkung der Flüssigkeiten auf die Fasern selbst gelangt. Da ist nun am bemerkenswerthesten die Wirkung der „physiologischen" (0,6 procentigen) Kochsalzlösung. Es war auffällig, dass die dem Lebenden excidirten (freilich immer von muskelkranken Individuen stammenden) Muskeln in der physiologischen Kochsalzlösung die allergröbsten Veränderungen zeigten, wie Verlust der Querstreifung, Bildung von grossen hyalinen Schollen, grobgekörntes Aussehen ohne Querstreifung, starke Auftreibungen (manche Fasern waren streckenweise um das Dreifache ihres Kalibers verbreitert) u. dgl., Veränderungen, die an den fixirten Präparaten meist gar nicht oder nur in sehr viel geringerem Grade vorhanden waren. Später erst fand ich, dass Erb[2])

1) Die umständliche Entfernung der Sublimatniederschläge ist sehr störend. Ausserdem ist auch in Schnittpräparaten die Färbung der Muskelkerne trotz sorgfältigster Beachtung aller Regeln häufig sehr schwierig (die übrigen im Schnitt befindlichen Kerne färben sich sehr gut); es bildete dann die vorsichtige Erhitzung der Schnitte in Hämatoxylin das ultimum refugium.

2) Bemerkungen über die sog. wachsartige Degeneration. Virchow's Arch. Bd. 43. S. 108.

schon im Jahre 1868 die gleiche Beobachtung gemacht und veröffentlicht hat, die u. A. auch Hayem bestätigt. Andererseits hat in neuester Zeit Dr. Siglinde Stier[1]) die allermeisten Muskeluntersuchungen ihrer Experimentalarbeit, darunter auch zahlreiche Untersuchungen lebend excidirter Muskeln an Präparaten vorgenommen, welche in physiol. Kochsalzlösung zerzupft und in Glycerin übergeführt waren, „da diese Behandlung besser als jede andere vor dem Eindrängen von Kunstprodukten schützt"; und sie scheint in der That keinen derartigen Veränderungen begegnet zu sein. Ob die Muskeln nach dem Aufenthalt in Kochsalzlösung in Glycerin gebracht werden, macht, abgesehen von der Faserbreite, keinen wesentlichen Unterschied. An den von Leichen stammenden Muskeln trat die soeben beschriebene Wirkung der Kochsalzlösung nicht ein. Wie sehr verschieden manchmal der Befund an frischen Zupfpräparaten in physiol. Kochsalzlösung und an Präparaten nach Fixirung in Zenker'scher Lösung war, geht ausfolgender Zusammmenstellung hervor (es handelt sich um lebend excidirte Muskeln):

Langfritz. (Poliomyelit. ant.)	Kochsalz.	18	Fasern	notirt.	Q(uerstreifung) nur an 7 Fasern vorhanden, nicht immer in der ganzen Faser. Die Fasern bestehen aus grösseren und kleineren Körnern und Schollen.
	Zenker.	44	„	„	Q überall vorhanden.
Kreuzer. (Spin. Muskelatr.)	Kochsalz.	25	„	„	Q 8mal fehlend, 5mal nur angedeutet; hyalines Aussehen, Schollen etc.
	Zenker.	30	„	„	Q 1mal undeutlich, überall vorhanden.
Wolf. (Spin. Muskelatr.)	Kochsalz.	18	„	„	Q 3mal vorhanden, davon 2mal nur stellenweise.
	Zenker.	20	„	„	Q 5mal vorhanden, davon 2mal nur angedeutet.
Krausser. (Juvenile Muskelatr.)	Kochsalz.	22	„	„	Q erhalten, an 2 Fasern nur stellenweise angedeutet. Locale Auftreibungen bis um das Dreifache d. Faserbreite.
	Kochsalz-Glycerin.	22	„	„	Q 5mal fehlend.
	Zenker.	41	„	„	Q 3mal fehlend, 1mal nur stellenweise vorhanden, 1mal nur angedeutet.

Wie ersichtlich, ist in den beiden letzten Fällen der Befund bei Anwendung der Kochsalzlösung abgesehen von den starken Auftrei-

1) Experimentelle Untersuchungen über das Verhalten der quergestr. Muskeln nach Läsionen des Nervensystems. Arch. f. Psychiatrie u. Nervenkrankheiten. Bd. 29. 1897.

bungen nicht gar so verschieden von dem nach Fixirung in Zenker'scher Lösung sich ergebenden. Noch merkwürdiger ist der folgende Fall, bei welchem ich auch ein Muskelstückchen sofort nach der Entnahme ohne jegliche Zusatzflüssigkeit schnell zerzupft und untersucht habe.

Schultheiss.	Ganz frisch.	8	Fasern notirt.	Q 2mal fehlend.
(Neur. Muskelatr.)	Kochsalz.	28	„ „	Q überall vorhanden.
	Kochsalz-Glycerin.	30	„ „	Q 1mal fehlend, 2mal nur angedeutet.
	Zenker.	28	„ „	Q nur 5 mal vorhanden. Fasern häufig in kurze, hintereinander liegende Stücke zerfallen.

Die physiologische Kochsalzlösung erscheint somit als sehr unzuverlässig und ist daher als zur Untersuchung lebend excidirter Muskeln vollkommen ungeeignet zu bezeichnen.

Was des Weiteren die Wirkung der Zenker'schen Lösung anbetrifft, so ist zu bemerken, dass die in ihr fixirten Fasern undurchsichtiger, compacter, ich möchte fast sagen, concentrirter aussehen, als die in Müller-Formol oder in wässeriger Formollösung fixirten; auch tritt an ihnen die Längsstreifung stärker hervor. Die Zenker'sche Lösung wirkt nämlich offenbar stark schrumpfend, oder die übrigen genannten Lösungen quellend. Welches von beiden in Wirklichkeit der Fall ist, vermag ich nicht anzugeben, da mir kein Weg bekannt ist, an anderen als etwa durchsichtigen Lebewesen die natürliche Breite einer Muskelfaser zu ermitteln. Die von Auerbach[1]) angegebene Formel kann ja natürlich nur dazu dienen, eine durch Contraction verbreiterte Muskelfaser auf ihr wahres Maass zurückzuführen, und die vergleichende Messung der Querstreifung lässt nur die Contraction erkennen, ist aber zur Feststellung einer Quellung nicht zu benutzen. Eher ist vielleicht das gequollene Aussehen mancher Muskelfasern in Kochsalzlösung zur Entscheidung heranzuziehen. Hervorheben möchte ich noch, dass Zenker seinerzeit die Modification der Müller'schen Lösung u. a. auch besonders deshalb empfahl, weil sie, wie er durch genaue vergleichende Messungen festgestellt hatte, am wenigsten schrumpfend wirken sollte. Ich vermag, wie gesagt, die Richtigkeit oder Unrichtigkeit dieser Angabe nicht einwandsfrei festzustellen und weise daher nur auf die entsprechenden Zahlen der weiter unten folgenden Tabelle hin. Es geht aus diesen Zahlen hervor, dass die mittlere Faserbreite eines und desselben Muskels am grössten ist in physiolog. Kochsalzlösung; danach folgt Kochsalz-Glycerin, Müller-Formol und mit dem kleinsten Mittelwerth Zenker'sche Lösung. Der einzige gleichzeitig in wässeriger Formollösung und Zenker fixirte Fall

1) Ein Fall von wahrer Muskelhypertrophie. Virchow's Arch. Bd. 53.

Heider ergab ebenfalls für Zenker geringere Werthe, der mit Müller'scher und Zenker'scher Lösung untersuchte Fall Heinz für Müller. Auf diese beiden Fälle möchte ich freilich nicht gar zu viel Gewicht legen, da im Fall Heider im Zenkerpräparat, im Fall Heinz im Müllerpräparat eine grössere Anzahl besonders stark atrophischer Fasern ohne Querstreifung gefunden wurde, die natürlich das Resultat der Messung stark beeinflussen. — Strümpell[1]) fand in einem in Müller'scher Lösung fixirten Muskel nach Zerzupfen in Kochsalzlösung als grösste Faserbreite 108 μ, als der Muskel nach der Fixirung in Alkohol gebracht worden war, nur noch 86,4 μ. Ebenso fanden Oppenheim und Siemerling[2]) die höchsten Werthe bei Anwendung von Kochsalzlösung, während andererseits Millbacher[3]) die auffällige Angabe macht, dass bei Messung an Kochsalzpräparaten, getrockneten Muskeln, sowie nach Fixirung mit Alkohol oder Müller'scher Flüssigkeit nur „höchst geringfügige Differenzen" wahrzunehmen seien. Auffällig sind die beiden Fälle Langfritz und Kreuzer, in denen die mittlere Faserbreite in Zenker resp. auch Kochsalz-Glycerin grösser ist, als in der Kochsalzlösung. Im Ganzen ist aber dennoch eines hiermit bewiesen: dass nämlich die Behandlungsweise von sehr bedeutendem Einfluss auf die Faserbreite ist, und dass es daher unbedingt nothwendig ist, bei Messungen die Zusatz- resp. Fixirungsflüssigkeit anzugeben, wenn man die einzelnen Messungen soll mit einander vergleichen können.

Nach Erledigung dieser die Methodik betreffenden Vorfragen lasse ich nun die Tabelle meiner sämmtlichen Messungen folgen, die sich auf Muskeln 1. normaler, 2. kachektischer, 3. verschiedener muskel- und nervenkranker Individuen und 4. solcher mit Inactivitätsatrophie erstrecken. Aus der Tabelle ist die Behandlung des Muskels, die Zahl der gemessenen Fasern, sowie die kleinste, grösste und mittlere Faserbreite ersichtlich. In der letzten Rubrik ist angegeben, was über das Verhalten der Querstreifung (abgekürzt „Q"), der Längsstreifung (L) und der Conturen (K) der Fasern etwa beobachtet wurde. Die Messungen wurden sämmtlich mit Zeiss Ocul. I, Obj. E bei 160 mm Tubuslänge vorgenommen; es entsprach dabei 1 Theilstrich des Ocularmikrometers = 2,7 μ.

1) Zur Lehre von der progressiven Muskelatrophie. Deutsche Zeitschr. f. Nervenheilk. Bd. III. 1893.

2) Ueber das Vorkommen von Hypertrophie der Primitivfasern in Muskelpartien, welche dem lebenden Menschen excidirt wurden. Centralbl. f. d. med. Wissensch. 1889.

3) Beitrag zur Pathologie des quergestr. Muskels. Dtsch. Arch. f. klin. Med. Bd. 30. 1882.

Tabelle.

I. Normale Muskeln.

Name und Muskel	Behandlung	Zahl	kleinste Breite der gemessenen Fasern	grösste Breite der gemessenen Fasern	mittlere Breite der gemessenen Fasern	Bemerkungen
			μ	μ	μ	
I. Mertel						
Pectoral. maj.	Zenker	30	21,6	81,9	49,68	Q deutlich und mässig breit. L stark.
Cucullaris	„	30	18,9	108,0	49,68	Ebenso.
Latissim. dorsi . . .	„	35	24,3	81,0	49,82	Ebenso. Q 1 mal (27 μ) nur stellenweise.
Biceps femoris . . .	„	35	37,8	83,7	57,30	L häufig so dicht, dass Q kaum sichtbar. K stark wellig.
Rectus femoris . . .	„	35	29,7	83,7	46,28	Q deutlich. L geringer. K häufig stark wellig.
Rectus femoris . . .	Müller-Formol	28	37,8	105,3	75,95	Q deutlich. L nur schwach. K gerade.
			Mittel (Zenker) =		50,53	
II. Soldat						
Biceps rechts	Kochsalz	26	48,6	126,9	84,94	Q überall breit und sehr deutlich. Häufig starke Auftreibungen. Keine L.
Biceps rechts	Kochs.-Glycerin	40	37,8	108,0	66,69	Q ebenso. L gering.
Biceps rechts	Müller-Formol	45	32,4	72,9	50,95	Q breit, oft scheibenartig. L fehlend.
Biceps rechts	Zenker	45	27,0	59,4	37,26	Q ebenso. L manchmal angedeutet.
Deltoides rechts . . .	„	45	21,6	56,7	39,85	Q breit und sehr deutlich.
Interosseus links . .	„	42	21,6	51,3	34,26	Q meist breit u. sehr deutlich. L theils sehr stark, theils fehlend. K manchmal etwas wellig.
Gastrocnemius . . .	„	30	32,4	81,0	50,14	Q ebenso. L meist fehlend, manchmal zieml. stark. K gerade.
Rectus femoris . . .	„	40	35,1	75,6	49,14	Q ebenso. L häufig stark. L u. K häufig gewunden.
			Mittel (Zenker) =		42,13	

III. Kind Scherzer						
Pectoral. maj.	Kochsalz	20	16,2	40,5	27,68	Q deutlich, meist breit. K gerade.
Pectoral. maj.	Kochs.-Glycerin	25	8,1	29,7	18,14	Q ebenso. Keine L.
Pectoral. maj.	Zenker	22	10,8	35,1	17,91	Ebenso.

II. Allgemeine Kachexie und Inanition.

IV. Frau Dürr						
Deltoides	Zenker	30	21,6	43,2	31,59	Q 2 mal stellenweise undeutlich oder fehlend. L gering.
Supinat. long. . . .	„	30	21,6	62,1	39,33	Q deutlich, manchmal durch sehr intensive L verdeckt.
Flex. digit. subl. . .	„	30	21,6	62,1	34,47	Aehnlicher Befund.
Rectus femoris . . .	„	35	10,8	54,0	31,32	L viel stärker als Q; Q dadurch oft kaum zu finden. K sehr stark gewunden.
				Mittel =	34,18	
V. Raum						
Biceps	Zenker	30	16,2	59,4	34,29	Q deutlich. L gering oder fehlend. K gerade.
Ext. digit. comm. . .	„	25	24,3	54,0	35,42	Aehnlich. L etwas stärker. K etwas weniger gerade.
Pronat. teres	„	30	18,9	45,9	32,75	Q ebenso. L meist fehlend, manchmal sehr stark. K meist gerade.
Sartorius	„	35	13,5	67,5	35,18	Ebenso. K gerade, an den längsgestreiften Fasern etwas wellig.
Thenar	„	30	18,9	67.5	36,26	Ueberall Q. L meist sehr stark. K gewunden.
Deltoides	„	23	32,4	67,5	52,24	Q ebenso. Fast überall sehr starke L. K u. L wellig.
Supinat. longus . . .	„	30	27,0	81,0	52,46	Aehnlich.
Tibial. ant.	„	25	29,7	89,1	49,25	Q häufig undeutlich. L sehr stark. K gewunden.
Rectus femoris . . .	„	31	27,0	78,3	46,93	Q durch sehr starke L oft undeutlich. K gewunden.
				Mittel =	41,64	
VI. Geist						
Deltoides	Kochsalz	40	21,6	75,6	51,03	Q 1 mal fehlend, 4 mal undeutl. u. nur stellenweise vorhanden.
Deltoides	Kochs.-Glycerin	30	24,3	78,3	42,85	Q überall deutlich.

Name und Muskel	Behandlung	Zahl	kleinste Breite der gemessenen Fasern	grösste Breite der gemessenen Fasern	mittlere Breite der gemessenen Fasern	Bemerkungen
			μ	μ	μ	
Deltoides	Müller-Formol	30	10,8	78,3	39,96	Q breit u. deutlich. Keine L. K gerade. Fasern sehr durchsichtig.
Deltoides	Zenker	40	10,8	54,0	30,91	Q breit u. deutlich. L schwach oder fehlend. K gerade.
Biceps	„	40	10,8	43,2	27,68	Ebenso.
Ext. carpi rad. . . .	„	30	10,8	48,6	30,59	Ebenso.
Thenar	„	40	16,2	67,5	38,80	Q durch dichte L verdeckt. Enden oft aufgesplittert.
Triceps	„	35	18,9	54,0	36,18	Ebenso, mit stärkerer L.
Sartorius	„	36	13,5	54,0	28,87	Q breit und deutlich, dabei sehr starke L.
Rectus femoris . . .	„	35	18,9	78,3	33,70	Aehnlich.
Tibial. antic.	„	31	13,5	67,5	36,75	Aehnlich. K gerade.
Gastrocnemius . . .	„	30	13,5	67,5	33,21	Aehnlich.
Gastrocnemius . . .	Müller-Formol	30	13,5	67,5	46,79	Q breit und deutlich. L 6mal vorhanden.
			Mittel (Zenker) =		32,97	
VII. Weckele						
Supinat. longus . . .	Zenker	40	10,8	48,6	26,73	Q deutlich, oft scheibenartig. Keine L. K gerade. 11mal fettartige Trübung.
Palmar. longus . . .	„	30	8,1	29,7	19,98	Q meist breit u. deutlich. Häufig leichte Körnung.
Tibial. anticus . .	„	32	8,1	37,8	21,52	Q meist scheibenartig. L gering. K gerade.
Sartorius	„	40	5,4	32,4	19,52	Q ebenso. L gering. K gerade. 4mal Körnung.
Deltoides	„	44	8,1	43,2	24,24	Q oft undeutl., 6mal schwach oder fehlend. L selten.
Biceps	„	46	13,5	45,9	24,60	Q 4mal fehlend (27—43,2 μ; schollig); sonst deutlich. Keine L.
Triceps	„	35	13,5	37,8	21,98	Q meist sehr undeutlich. L häufig ziemlich stark.
Ext. digit. comm. . .	„	35	8,1	35,1	24,54	Q 4mal fehlend (13,5—21,6 μ; körnig od. homogen), sonst deutlich.

Abd. poll. brevis . .	Zenker	40	10,8	45,9	23,03	Q undeutl., doch vorhanden. L oft sehr stark. K häufig stark gewunden.
Gastrocnemius . . .	„	40	8,1	21,6	15,20	Q meist sehr undeutl., fraglich, ob wirklich fehlend. L meist stark. K gerade.
Biceps femoris . . .	„	35	5,4	27,0	18,36	Q meist breit, häufig auch undeutlich. L wechselnd.
Rectus femoris . . .	„	30	13.5	51,3	28,16	Q vorhanden, häufig durch starke L verdeckt.
				Mittel =	22,32	
VIII. Biermann						
Biceps	Müller-Formol	50	10,8	72,9	39,31	Q 4mal fehlend (10,8—27 μ), sonst deutlich. L gering, aber deutlich. K gerade.
Gastrocnemius . . .	„	45	18,9	72,9	45,71	Q breit u. meist sehr deutlich, 2mal kaum angedeutet (18,9 u. 48,6 μ). L meist fehlend. K gerade.
IX. Frau Robisch						
Biceps	Zenker	34	10,8	48,6	30,32	Q meist undeutl., 2mal fehlend (10,8 u. 27 μ). L vielfach stark.
Deltoides	„	24	10,8	43,2	30.13	Q etwas deutlicher, 1mal fehlend (32,4 μ), 1mal nur stellenweise (10,8 μ).
Triceps	„	22	13,5	48,6	34,56	Q noch deutlicher. L fast überall sehr deutlich.
Tibialis anticus . . .	„	30	13,5	48,6	31,48	Q und L deutlicher. K manchmal gewunden.
Gastrocnemius . . .	„	20	13,5	67,5	36,04	L fast überall sofort in d. Augen fallend, Q nur mühsam u. unvollkommen aufzufinden.
				Mittel =	32,51	
X. Frau Vogel						
Biceps	Zenker	45	2,7	32,4	19,20	Beschreibung s. S. 128. L gering. K meist gerade.
Triceps	„	30	13,5	43,2	26,11	Q manchmal deutl., oft wie im vorigen. L häufig stark. K oft stark gewunden.
Supinat. long. . . .	„	35	10,8	35,1	22,68	Q häufig verschoben u. undeutl. Fasern durchscheinend. L häufig stark. K stark gewunden.
Deltoides	„	41	8,1	40,5	21,88	Q theils deutlich, theils verschoben. L nicht sehr dicht. K gerade.
Pectoralis maj. . . .	„	35	10,8	40,5	24,22	Fasern häufig trüb. Q undeutlich. L zieml. stark. K u. Q oft gewunden.

Name und Muskel	Behandlung	Zahl	kleinste Breite der gemessenen Fasern	grösste Breite der gemessenen Fasern	mittlere Breite der gemessenen Fasern	Bemerkungen
			μ	μ	μ	
Flexor carpi rad. . .	Zenker	30	21,6	64,8	34,10	Q oft stark verschoben u. undeutl. L zieml. stark. K stark gewunden.
Extens. digit. comm. .	„	30	16,2	43,2	26,37	Q meist deutlich. L oft stark. K oft gewunden.
				Mittel =	24,94	
XI. Frau Mertel						
Biceps	Müller-Formol	30	18,9	54,0	36,88	Q deutlich, 1mal fehlend (18,9 μ). Keine L. K oft stark gewunden.
Diaphragma	„	30	13,5	43,2	29,43	Q meist breit u. deutlich, 1mal fehlend (13,5 μ). Keine L. K gewunden.
XII. Heider						
Diaphragma	Zenker	35	8,1	40,5	25,38	L meist stark. Q, L u. K häufig stark gewunden. Q undeutlich, 2mal fehlend (8,1 u. 10,8 μ).
Rectus femoris . . .	„	40	8,1	37,8	21,47	Q vielfach sehr undeutlich. L mässig stark. K gerade.
Tibialis antic.	„	35	5,4	40,5	23,68	Q häufig undeutl., 3mal fehlend. L mässig stark.
Biceps	„	45	2,7	29,7	16,55	Q meist undeutl., 6mal fehlend (2,7—18,9 μ). L gering. K gerade.
Biceps	Formol	40	8,1	81,0	26,13	Q meist deutlich, manchmal scheibenartig, 1mal fehlend (8,1 μ). L gering. K gerade.
			Mittel (Zenker) =		21,77	

III. Muskel- und Nervenkrankheiten.

A. Progressive Muskelatrophie.

XIII. Krausser						
Radialmusculatur . .	Kochsalz	22	16,2	148,5	65,88	Q an 2 Fasern nur stellenweise. Starke Auftreibungen.
Radialmusculatur . .	Kochs.-Glycerin	22	16,2	102,6	51,92	Q 5mal fehlend.

Radialmusculatur . .	Zenker	41	10,8	43,2	25,62	Q 5mal undeutl. oder fehlend. L meist vorhanden. L u. K stark gewunden.
XIV. Schultheiss						
Ext. digit. comm. pedis	Ganz frisch	8	24,3	108,0	66,47	Q 2mal fehlend (81 u. 86,4 μ).
	Kochsalz	28	32,4	207,0	84,64	Q überall vorhanden, meist breit. L gering oder fehlend.
Ext. digit. comm. pedis	Kochs.-Glycerin	30	27,0	124,2	67,77	Q 1mal fehlend, 2mal nur stellenweise.
Ext. digit. comm. pedis	Zenker	28	8,1	54,0	22,95	Q nur 5mal vorhanden. Fasern zerfallen.
XV. Kreuzer						
Flex. pollic. brev. . .	Kochsalz	25	8,1	48,6	23,54	Q 8mal fehlend, auch sonst nicht deutlich.
Flex. pollic. brev. . .	Kochs.-Glycerin	23	8,1	64,8	26,75	Q 4mal fehlend, 6mal angedeutet od. nur stellenweise.
Flex. pollic. brev. . .	Zenker	30	10,8	43,2	24,84	Q überall vorhanden, 1mal undeutlich.
XVI. Wolf						
Biceps	Kochsalz	18	8,1	81,0	34,04	Q 3mal vorhanden, davon 2mal nur stellenweise.
Biceps	Kochs.-Glycerin	19	10,8	78,3	30,56	Q 4mal vorhanden.
Biceps	Zenker	20	10,8	32,4	20,66	Q 5mal vorhanden (10,8—27,0 μ).
XVII. Winter						
Gastrocnemius . . .	Zenker	35	27,0	70,2	47,76	Q meist breit u. deutlich. L meist stark. K gerade.
Glutaeus max. . . .	„	40	13,5	78,3	31,40	Q breit u. deutlich, 1mal fehlend (13,5 μ). L stark.
Pronator teres . . .	„	30	13,5	75,6	36,26	Q vorhanden, manchmal undeutl. L sehr stark. K gerade.
Supraspinatus	„	35	10,8	102,6	32,70	Siehe Beschreibung S. 133.
Infraspinatus	„	42	2,7	59,4	20,06	
Triceps	„	36	2,7	108,0	27,22	
Interosseus	„	50	2,7	40,5	14,47	
Thenar	„	30	2,7	16,2	7,56	
Biceps	„	40	2,7	18,9	7,78	

Name und Muskel	Behandlung	Zahl	kleinste Breite der gemessenen Fasern	grösste Breite der gemessenen Fasern	mittlere Breite der gemessenen Fasern	Bemerkungen
			μ	μ	μ	
XVIII. Schaller						
Orbicul. oris r. . . .	Zenker	34	13,5	54,0	23,34	Q sehr schmal, manchmal etwas undeutlich.
Orbicul. oris l. . . .	„	42	10,8	40,5	23,35	Q 6mal fehlend, 4mal undeutlich. Manchmal stärkere L.
Zygomatic. r.	„	37	13,5	48,6	27,54	Q überall deutlich.
Zygomatic. l.	„	38	8,1	64,8	37,99	Q 7mal fehlend. L verschieden.
Orbicul. oculi r. . . .	„	42	10,8	56,7	26,19	Q 7mal fehlend, 3mal undeutlich.
Orbicul. oculi l. . . .	„	55	5,4	40,5	19,81	Q 11mal fehlend, 4mal undeutl. od. nur stellenweise.
Buccinator l.	„	55	5,4	40,5	22,69	Q 5mal fehlend, 6mal undeutl. od. nur stellenweise.
			Mittel rechts = 25,69			Q in sämmtlichen Präparaten allermeist sehr deutlich; die Fasern erscheinen (ausser im Orbicul. oris r.) wie aus Scheiben geschichtet.
			Mittel links = 25,96			
XIX. Hasselbacher						
Ext. digit. comm. . .	Zenker	30	29,7	59,4	48,41	Q ziemlich schmal, vollk. deutlich. L stark. K schwach gewunden.
XX. Heinz						
Peroneus links . . .	Zenker	40	5,4	94,5	46,52	Q sehr schmal, oft kaum zu entdecken, 4mal fehlend (5,4 u. 8,1 μ). L sehr stark u. dicht. K meist gewunden.
Peroneus links . . .	Müller	46	2,7	102,6	42,33	Q schmal u. deutlich, 8mal fehlend (2,7—13,5 μ). L schwach. L u. K stark gewunden.
Tibialis antic. . . .	„	25	24,3	97,2	63,83	Q schmal u. deutlich. L u. K wie im vorigen.
Radialmusculatur . .	„	35	2,7	62,1	36,18	Q ebenso, 3mal fehlend (2,7 u. 5,4 μ). L stark. K verschieden.
Triceps	Zenker	30	5,4	72,9	40,42	Q ebenso, 2mal fehlend (5,4 μ). Sehr starke L. L u. K häufig gewunden.

C. Spinale Lähmungen.

XXI. Langfritz						
Tibialis antic. . . .	Kochsalz	18	24,3	108,0	55,35	Q 6mal vorhanden (24,3—108 μ). Fasern körnig u. schollig. K mit unregelmässigen Auftreibungen.
Tibialis antic. . . .	Kochs.-Glycerin	20	16,2	67,5	35,64	Q 1mal vorhanden (18,9 μ).
Tibialis antic. . . .	Zenker	30	21,6	108,0	64,88	Q überall vorhanden; meist auch breite L.
XXII. Scheurer						
Interosseus manus . .	Formol	45	5,4	72,9	25,25	Q oft verschoben u. undeutl., sonst breit u. deutlich. L meist fehlend.
Adduct. pollicis . . .	„	40	16,2	45,9	26,19	Q breit u. deutlich. L meist schwach, selten stärker.
Quadriceps fem. . . .	„	29	8,1	67,5	37,88	Fast ausnahmslos starke L, daher Q meist sehr undeutl.
XXIII. Dürschel						
Biceps	Zenker	16	2,7	10,8	5,56	Siehe Beschreibung S. 137.
XXIV. Issler						
Obliq. abdom. int. . .	Formol, Müller	14	8,1	24,3	14,47	Siehe Beschreibung S. 138.

D. Cerebrale Lähmungen.

XXV. Schiratti						
Biceps l.	Müller-Formol	35	21,6	54,0	39,18	Q breit und sehr deutlich, oft scheibenartig. L gering. K gerade.
Biceps r.	„	35	21,6	64,8	34,94	
Supinat. long. l. . . .	„	30	24,3	62,1	44,09	
Supinat. long. r. . . .	„	35	18,9	72,9	42,12	
Deltoides l.	„	30	27,0	64,8	44,28	
Deltoides r.	„	30	24,3	56,7	35,72	Q bedeutend weniger deutlich, in zackigen, unterbrochenen Linien. L u. K wie vorher.

Name und Muskel	Behandlung	Zahl	kleinste Breite der gemessenen Fasern	grösste Breite der gemessenen Fasern	mittlere Breite der gemessenen Fasern	Bemerkungen
Superciliar. l.	„	40	13,5	51,3	27,13	Q fein, aber deutlich. L etwas stärker. K meist gerade.
Superciliar. r.	„	35	16,2	48,6	27,62	Q breit u. deutlich. L gering. K gerade.
			μ	μ	μ	
Zygomatic. l.	Müller-Formol	35	18,9	51,3	37,56	Q oft scheibenartig, manchmal verschoben. L u. K wie vorher.
Zygomatic. r.	„	35	16,2	54,0	33,32	Q breit u. deutlich, oft verschoben. L manchmal mässig stark. K stellenweise gewunden.
			Mittel links = 38,45			
			Mittel rechts = 34,74			

IV. Inactivitätsatrophie bei Arthritis deformans.

XXVII. Neuner						
Rectus femoris . . .	Müller-Formol	27	27,0	67,5	43,60	Q deutlich, manchmal etw. schmal (Contractionen), 1mal fehlend (27,0 μ). L meist stark. K gewunden.
XXVIII. Wörlein						
Rectus femoris . . .	Müller-Formol	25	18,9	64,8	39,53	Q anscheinend überall vorhanden, oft ausserordentlich undeutlich. L stark. K gewunden.

Ich wende mich nun der kurzen Besprechung der einzelnen untersuchten Fälle zu und schliesse hierbei die Beschreibung der Schnittpräparate gleich an. Die Schnitte wurden nach Celloidineinbettung (nur die Präparate der Fälle XI, XVI, XXI, XXVIII und XXIX wurden in Paraffin eingebettet) in einer Dicke von 15—30, meist 20 μ angefertigt und mit Hämatoxylin-Eosin gefärbt; eine Anzahl von Schnitten wurde auch nach der Methode von van Gieson gefärbt. Schliesslich wurden von manchen Muskeln auch Stücke nach der Marchi'schen Fettfixirungsmethode behandelt.

I. Normale Muskeln.

Fall I (Taf. III, Fig. 1). Mertel, 27 Jahre alt. Sehr muskelkräftiger Unterofficier, an Hitzschlag (42,7 °) etwa 1 Stunde nach Eintritt der Bewusstlosigkeit gestorben. Muskeln sind bei Entnahme 2 Stunden post mortem noch warm; starke Starre. — Querstreifung deutlich, meist breit. Manche Fasern sind stellenweise breiter, und an diesen Stellen ist die Querstreifung schmal (Contractionen); manche Fasern sind durchgehends schmal gestreift. Ein deutlicher Breitenunterschied zwischen den breit- und schmalgestreiften Fasern fällt nicht auf. Die Q ist sehr häufig in etwa 8 μ breiten Längscolumnen angeordnet; die hierdurch hervorgerufene L ist am schwächsten im Rectus femoris, wo sie oft ganz fehlt; noch geringer ist sie in dem mit Müller-Formol behandelten Stück des Rectus femoris. Dagegen ist im Biceps femoris die L häufig so dicht und ausgesprochen, dass dadurch an diesen Fasern die Q kaum zu entdecken ist. Die Conturen der Fasern sind oft stark wellig, am häufigsten im Rectus und Biceps femoris. Im Rectus femoris (Zenker) zeigt häufig auch die Q wellenförmige Anordnung, während im Präparat aus Müller-Formol Conturen wie Q vollkommen gerade sind. — Was die Schnittpräparate anbelangt, so verläuft auch hier ein Theil der Fasern gerade, ein anderer mehr oder weniger gewunden und wellig. Sind diese Windungen entsprechend gross und nahe an einander, dann entstehen in Schnitten leicht Bilder, die aufs Vollkommenste dem gleichen, was A. Lewin[1]) als „Muskelknospen" beschrieben und abgebildet hat; die Uebereinstimmung geht so weit, dass diese „Muskelknospen" an manchen Fasern auch jede mit einem Kern besetzt sind. Die Muskelkerne sind an Menge sehr wechselnd nicht nur in den verschiedenen Stellen der Präparate, sondern auch im Verlauf der einzelnen Fasern. So ist z. B. im Latissimus an manchen Fasern auf längere Strecken hin kein Kern zu sehen, an anderen wieder in einer Reihe über 20 Kerne, die nur um etwa eine Kernlänge voneinander entfernt sind; selbst einzelne wirkliche Kernzeilen (aus 5—8 Kernen bestehend) kommen im Latissimus vor. Die Kerne selbst sind theils schmal und lang (stäbchenförmig), theils gross und rund; das Verhältniss dieser beiden Kernarten zu einander wechselt in den einzelnen Präparaten. Auf dem Querschnitt erscheinen die Fasern dicht an einander gedrängt, zeigen häufig die fibrilläre Structur mit grosser Deutlichkeit, während wieder andere

1) Zur Pathologie der progr. Muskelatrophie und verwandter Zustände. Deutsche Zeitschr. f. Nervenheilk. Bd. II.

vollkommen homogen aussehen. Die Gestalt der Faserquerschnitte ist allermeist polygonal, doch kommen in sämmtlichen 5 Muskeln auch rundliche und selbst runde vor. Am auffälligsten ist dies im Biceps femoris, wo diese runden Querschnitte von den übrigen durch einen leeren Zwischenraum getrennt, vollkommen homogen sind und häufig noch mehr oder weniger deutliche Hämatoxylin-Färbung zeigen. Im Rectus femoris sind die Querschnitte häufig unregelmässig rundlich und vom Perimysium int. (oder Sarkolemm?) zurückgezogen. Von Kernen sind in jedem Querschnitt von den einzelnen Fasern verschieden viele zu sehen, 2—5, 4—6, 4—8, meist ca. 4 Kerne, welche peripherisch gelegen sind.

Fall II. Soldat, 22 Jahre alt, durch Suicidum (Erhängen) gestorben. Gut genährtes, aber nicht auffällig muskelkräftiges Individuum. Muskeln 24 Stunden post mortem bei bestehender starker Starre entnommen. — Q breit und sehr deutlich, oft erscheint die Faser wie aus Scheiben geschichtet. L im Interosseus, Gastrocnemius, Rectus fem. manchmal ziemlich stark, sonst meist vollständig fehlend. Conturen im Interosseus und Rectus fem. oft wellig resp. gewunden, sonst gerade. — Die Schnittpräparate mussten zur Färbung in Hämatoxylin erhitzt werden. Die Fasern sind meist gerade; im Rectus fem. stellenweise „Knospen"bildung. Kerne länglich, ziemlich zahlreich, gleichmässig vertheilt; ausserdem runde Kerne unregelmässig verstreut, welche im Rectus fem. vorwiegen. Im Gastrocnemius längere und kürzere stäbchenförmige Kerne; hier wie im Biceps sind besonders reichlich vertreten grosse, runde, wenig tingirte Kerne (bläschenförmige) mit oft deutlichem Kernkörperchen. Diese Kerne neigen zu Reihenbildung, doch werden im Gastrocnemius auch 11 hintereinander liegende lange Kerne gezählt. Auf dem Querschnitt sind die Fasern polygonal, scharfeckig, im Biceps, Deltoides und Gastrocnem. dicht liegend. Im Interosseus sind zwischen den einzelnen Fasern oft mässig viel Bindegewebe und Gefässverzweigungen zu sehen. Im Biceps hat sich die Muskelsubstanz stellenweise, im Rectus fem. meist vom Perimysium zurückgezogen (dies ist auch in Schnitten der Fall, die nicht erwärmt worden waren). Die fibrilläre Structur ist an den Fasern des Biceps und Deltoides nicht sichtbar, in den übrigen Muskeln sind die Fasern mehr oder weniger stark in kleine Felder getheilt. Im Gastrocnemius, dessen Fasern besonders stark gefeldert sind, ist eine Anzahl Fasern homogen, stärker hämatoxylingefärbt, einzelne davon kreisrund. Pro Faserquerschnitt 2—3 Kerne, im Interosseus 0—4 (meist 2), im Gastrocnemius 4—7 Kerne. Im Gastrocnemius auch einige Binnenkerne; z. B. 1 Faser mit 3, 1 mit 4 randständigen und je 2 innenständigen Kernen.

Fall III. Scherzer, Anna, 4 Jahre alt. Nach kurzer Krankheitsdauer an Diphtherie gestorben. Starre bei Entnahme des Muskels nur noch sehr gering. — Q überall vorhanden, meist breit. Keine L; Conturen gerade. An einzelnen Fasern Contractionen. — Schnittpräparate: Fasern gerade, Q nicht zu erkennen. Kerne mässig zahlreich, meist lang, sonst rundlich, häufig 2, 3 und mehr hinter einander liegend. Querschnitt durch Bindegewebe und Fett in nicht sehr grosse Felder getheilt. Fasern wenig dicht liegend, fast ausnahmslos rund oder rundlich, homogen, gut mit Eosin gefärbt. An jedem Faserquerschnitt 0—2 periphere Kerne, meist einer.

II. Muskelatrophie im Alter, bei allgem. Kachexie und Inanition.

Fall IV (Taf. III, Fig. 2). Frau Dürr, 70 Jahre alt. Emphysem; Pneumonie, eitrige Kniegelenkentzündung (Pneumokokken). Mittlerer, für das Alter guter Ernährungszustand. Todtenstarre bei Entnahme der Muskeln nicht mehr sehr stark. — An 2 Fasern des Deltoides (32,4 u. 37,8 μ) fehlt die Q stellenweise oder ist undeutlich, obwohl im Deltoides die L nur gering ist, meist fehlt. Dagegen ist in den drei anderen untersuchten Muskeln die Längsstreifung häufig sehr intensiv und besonders im Rectus fem. viel stärker als die Q, so dass diese oft kaum zu finden ist. Auch sind hier die Conturen meist sehr stark gewunden. — In den Schnittpräparaten sind die Fasern gerade, im Supinat. long. vielfach gewunden; die Fasern machen, wenn die Windungen quer getroffen sind, einen lockeren Eindruck. Kerne, meist länglich, im Flexor digit. rundlich, mässig zahlreich, bilden nicht selten Reihen von 3—11 Kernen, die manchmal (besonders im Supinat. longus) so eng an einander liegen, dass ein zusammenhängendes Kernband entsteht. Die Querschnitte der Fasern sind meist abgerundet oder rund, meist homogen oder nur schwach gefeldert. Im Rectus fem. hat sich die Muskelsubstanz vielfach vom Perimysium zurückgezogen. Pro Faserquerschnitt 0—4, meist 2—4 Kerne, die allermeist peripherisch angeordnet sind; doch sind in jedem Präparat auch vereinzelte Binnenkerne zu finden.

Fall V. Raum, Konrad, 36 Jahre alt. Phthisis pulmonum, sehr florider Process. Husten bestand schon seit mehreren Jahren, bettlägerig aber war Pat. erst die letzten 3 Wochen seines Lebens. Mässig hohes Fieber; nicht sehr starke Kachexie. Muskeln 8 Stunden post mortem bei bestehender Starre entnommen. — Die neun untersuchten Muskeln zerfallen nach den Zupfpräparaten in 2 Gruppen: die eine wird gebildet aus Deltoides, Supinat. longus, Tibialis anticus und Rectus fem. mit ca. 47—52 μ mittlerer Faserbreite; die Fasern dieser Muskeln zeigen meist sehr starke L, auch wohl Zerfall in Längsfibrillen (Deltoides und Rectus fem.); die Abgrenzung der Fasern gegeneinander ist hierdurch sehr erschwert, die Q oft verdeckt, und die Conturen mehr oder weniger stark wellig. Die zweite Gruppe bilden Biceps bracchii, Extens. digit. comm., Pronator teres und Sartorius, bei denen die mittlere Faserbreite ca. 32—35 μ beträgt, die Q deutlich, die L nur gering ist oder meist fehlt; nur an einzelnen Fasern tritt die L stärker hervor; die Conturen sind meist gerade, nur an den stärker längsgestreiften Fasern etwas wellig. Zwischen beiden Gruppen steht die Thenarmusculatur, die mit ihrer geringen Faserbreite (36 μ) zur zweiten Gruppe, nach ihrer Structur (starke L etc.) zur ersten gehört. — An den Schnittpräparaten sind die Fasern theils gerade, theils gewunden, am stärksten gewunden im Deltoides; hier auch wieder „Muskelknospen“. Die Kernverhältnisse sind sehr verschieden: so sind im Supinat. long. die typischen länglichen Muskelkerne im Verhältniss zu den unregelmässig zerstreuten runden sehr spärlich, wogegen im Tibial. antic. sehr lange Kerne vorherrschen. Bildung von Kernzeilen in manchen Muskeln (z. B. Deltoides, Rectus fem.) sehr gering, in anderen wieder stark, besonders im Thenar und Tibialis ant., wo in einer Zeile 24 lange Kerne gezählt wurden. Auf dem Querschnitt ist im Deltoides besonders auffällig das Vorhandensein von zwei Faserarten: 1. grossen (ca. 54—64 μ), stark

fibrillären, heller aussehenden und 2. kleineren (ca. 30 μ), doch manchmal auch grösseren (40 μ), dunkleren, bläulichen, homogenen Fasern; beide Arten etwa in gleicher Anzahl vertreten. Fasern häufig rund, besonders die dunklen. Die hellen Fasern enthalten 3—5, meist 4 Kerne, davon hier und da 1—2 central, die dunklen 1—5 Kerne, meist 1, wobei nur ein einziges Mal ein Binnenkern beobachtet wurde. Dieser Unterschied ist mit grösserer oder geringerer Deutlichkeit auch in den übrigen Muskeln nachzuweisen. Hervorzuheben ist noch, dass im Supinator long. 5—7 Kerne auf jede Faser kommen, im Extens. digit. 1—8 (meist 4), und dass in diesen beiden Muskeln Fasern mit 1—3 Binnenkernen bei starker Vergrösserung fast in jedem Gesichtsfeld zu sehen sind; auch in den übrigen Muskeln vereinzelte Centralkerne. Hier und da ist eine zweifelhafte Vacuole zu sehen, im Pronator teres eine sichere, runde Vacuole. Schliesslich sei noch erwähnt, dass im Sartorius mit Gieson-Färbung zwischen den Fasern kernhaltiges Bindegewebe nachzuweisen ist.

Fall VI. Geist, Peter, 47 Jahre alt. Phthise, Tod nach dreimonatiger Krankheitsdauer. Ziemlich starke Kachexie. Muskeln ca. 12 Stunden post mortem bei noch bestehender Starre entnommen. — Auch hier wieder lassen sich die 9 untersuchten Muskeln in zwei Gruppen theilen: die eine, mit meist sehr deutlicher und breiter Q, geringer oder fehlender L und geraden Conturen, bilden Deltoides, Biceps und Extens. carpi rad. mit ca. 27—31 μ mittlerer Faserbreite. Die zweite Gruppe, gebildet aus Thenar, Triceps, Sartorius, Rectus fem., Tibial. ant. und Gastrocnemius mit ca. 28—38 μ mittlerer Faserbreite zeigt starke L, gewundene Conturen und dabei theils sehr breite und deutliche, theils durch L sehr verdeckte Q (Thenar und Triceps mit 38 und 36 μ Faserbreite). Wegen der genaueren Angaben muss ich auf die letzte Rubrik der Tabelle verweisen; hier will ich nur noch hervorheben, dass an dem Vergleichspräparat aus Müller-Formol die L bedeutend weniger hervortritt als an dem Zenker-Präparat. — Schnittpräparate: Am auffälligsten unter den Längsschnitten ist der des Triceps durch das Vorkommen breiter Fasern mit deutlicher L, feiner Q, die nur ganz hellrosa gefärbt sind; die eigentlichen Muskelkerne sind im Triceps ziemlich spärlich, dafür aber zwischen den Fasern oft zahlreichere runde Kerne. In den übrigen Muskeln theils lange, theils runde Kerne, mässig zahlreiche Kernzeilen. Die Querschnitte zeigen wieder vielfach kleinere, dunklere, homogenere Fasern und grössere, hellere, stärker gefelderte; manche Querschnitte, besonders der hellen Fasern, sind rund, am häufigsten im Triceps. Der Sartorius besteht an zwei Stellen aus viel kleineren, homogeneren, runden Fasern, welche in ein kernreiches Zwischengewebe eingelagert sind. Im Extens. carpi und Triceps Fasern häufig vom Perimysium zurückgezogen. Im Gastrocnemius sind einige Fasern fein siebartig durchlöchert, wie man es bei fettig degenerirten Muskeln sieht, wenn sie mit Alkohol behandelt wurden; ein Marchipräparat war leider nicht angefertigt worden. In einigen Präparaten liegen nicht selten Kerne zwischen den Muskelfasern; die Fasern selbst enthalten meist gegen 3 Kerne, dabei Schwankungen von 1—7; im Deltoides sind die dunklen Fasern etwas kernreicher als die hellen. Einzelne Centralkerne kamen zur Beobachtung. Im Thenar und Tibialis ant. je 1 runde, scharfrandige Vacuole. Zweifelhafte Vacuolen mit zerfetzten Rändern im Sartorius.

Fall VII. Weckele, Johann, 40 Jahre alt. Phthise, Tod etwa $2^1/_2$ Monate nach Beginn der Krankheit. Seit einem Monat vor dem Tode grosse Schwäche in den Armen, Tremor, beständiger Subsultus tendinum. Dabei Sensibilität und Reflexe normal, keine Ataxie. Hohes Fieber. Sehr starke Abmagerung, besonders an den oberen Extremitäten. Muskeln 20 Stunden post mortem bei nicht sehr starker Starre entnommen. — Die Muskeln dieses Falles bieten, abgesehen von der geringen Breite vieler Fasern, manches Auffällige. Durchgängig tadellose Q an allen untersuchten Fasern zeigt nur der Supinator long., Palmaris long., Tibialis ant. und, bis auf eine etwas undeutlicher gestreifte Faser, der Sartorius. In allen anderen (8) Präparaten ist an einer Anzahl von Fasern die Q oft sehr undeutlich oder auch mit Sicherheit als vollkommen fehlend zu bezeichnen. Derartige Fasern haben im Deltoides 13,5—27 μ Breite, im Biceps 27—43,2 μ etc.; sie sind manchmal mehr oder weniger deutlich längsgestreift, andere wieder glasartig durchsichtig (hyalin) oder wachsartig, noch andere schliesslich erscheinen aus kleineren und, was seltener der Fall ist, aus etwas grösseren Schollen zusammengesetzt. In anderen Präparaten zeigt eine Anzahl Fasern bei erhaltener Q körnige Trübung, die besonders im Supinat. long. sehr den Eindruck einer beginnenden fettigen Degeneration machte; da die Präparate schon in Alkohol gelegen hatten, liess sich hierfür der Beweis aber nicht mehr erbringen. Starke L zeigen viele Fasern im Triceps, Abductor pollic. brev., Gastrocnemius und Biceps femoris. — In den Längsschnitten sind die Fasern theils gerade, theils gewunden und sind häufig durch etwas reichlicheres Bindegewebe in kleinere Bündel getrennt. Die Kerne, in manchen Muskeln meist lang, in anderen wieder überwiegend bläschenförmig oder wie im Biceps klein, rund und stark gefärbt, sind meist zahlreich an den Fasern und anscheinend auch zwischen ihnen gelagert und bilden mässig zahlreiche längere und kürzere Kernzeilen. Während ein Theil der Fasern mässig breit ist, sind in den meisten Präparaten auch Fasern zu sehen, die ganz schmal sind, keine Q erkennen lassen und sehr zahlreiche lange und runde Kerne und Kernzeilen enthalten. Diese Fasern bilden den Uebergang zu den Waldeyer'schen Muskelschläuchen, die freilich, wie Schaeffer[1]) hervorhebt, häufig richtiger als Muskelkernschläuche bezeichnet werden. Solche Muskelkernschläuche sind am deutlichsten im Supinat. long. zu erkennen, wenn auch nicht gerade zahlreich. Die schmalen Fasern und Kernschläuche liegen manchmal zu kleinen Bündeln vereinigt, andere Male einzeln zwischen den übrigen Fasern. An den Querschnitten ist, abgesehen davon, dass im Palmaris und Biceps die Fasern meist vom Perimysium retrahirt sind, eine Vermehrung des Bindegewebes zu beobachten. Dieses kernreiche Bindegewebe ist nicht nur zwischen den Muskelfeldern in grösserer Menge vorhanden, sondern schickt auch häufig seine Ausläufer zwischen die einzelnen Fasern, welche im Rectus und Biceps fem. hierdurch weit auseinandergedrängt werden. Die Faserquerschnitte sind theils polygonal, häufig abgerundet oder rund, homogen oder schwach gefeldert, und durch den Wechsel all dieser Dinge erhalten die verschiedenen Muskeln ein von einander recht abweichendes Aussehen. Das mannigfaltigste

1) Ueber die histol. Veränderungen der quergestr. Muskelfasern in der Peripherie von Geschwülsten. Virchow's Arch. 1887. Bd. 110.

Bild bietet der Tibial. anticus: Muskel durch viel Bindegewebe und Fett in kleinere Felder zerlegt, von denen meist jedes nur eine Faserart enthält: a) Fasern gross (32—40 μ), dicht liegend, schwach gefeldert, polygonal, mit 3—4 peripherischen Kernen; solche Fasern sind fast nur in der Mitte eines grösseren Feldes; b) zahlreiche Abstufungen von kleineren, weniger dicht liegenden, häufig rundlichen, homogenen, manchmal in kernreichem Gewebe liegenden Fasern mit etwa 4 periph Kernen bilden den Uebergang zu c) sehr kleinen (8 μ) runden, homogenen Fasern in kernreichem Gewebe, mit 2—3 Kernen; d) Felder mit ganz kleinen Fasern, die manchmal keinen Kern besitzen, manchmal einen stark gefärbten Kern, der von einem schmalen Saum von Muskelsubstanz umgeben ist. c) und d) sind häufig am Rand anderer Felder. — Die Muskelkerne sind pro Faserquerschnitt verschieden zahlreich, 2—3, 4—5, 3—9, sind manchmal, besonders im Deltoides und Biceps auf eine Seite der Faser zusammengedrängt, wo sie eine zusammenhängende Querzeile bilden. Auch einige Centralkerne wurden beobachtet; keine Vacuolen.

Fall VIII. Biermann, Konrad, 22 Jahre alt. Vor $^1/_2$ Jahr wegen Hodentuberculose vom Militär entlassen. Erkrankt an acuter disseminirter Lungentuberculose, der er nach einem Monat erliegt; während dieses Monats ständig hohes Fieber (39—40°) und schnelle Abmagerung. Muskeln etwa 20 Stunden post mortem bei geringer Starre excidirt. — Von den 50 notirten Fasern des Biceps fehlt die Q an dreien (10 und 13 μ), welche feinkörnig sind, die eine grossschollig; an einer Faser mit 27 μ Breite Q nur stellenweise vorhanden. Im Gastrocnemius ist die Q in zwei Fällen (19 und 48 μ) sehr fein und kaum zu erkennen. Im Uebrigen ist die Q überall mässig breit und sehr deutlich, L gering, Conturen meist gerade. — Auf dem Längsschnitt liegen die Fasern dicht und gerade. Kerne theils lang, theils bläschenförmig oder klein und rund, ziemlich zahlreich, besonders die runden und bläschenförmigen, welche unregelmässig verstreut liegen; die langen Kerne bilden häufig Zeilen. Auch zwischen den Fasern häufig zahlreiche Kerne, die Capillaren anzugehören scheinen. Auf dem Querschnitt liegen die Fasern ebenfalls dicht, sind mässig stark gefeldert, polygonal, manchmal, besonders im Biceps etwas abgerundet. Die Faserquerschnitte enthalten je 3—4 Kerne, im Biceps vereinzelte Binnenkerne. Auch auf dem Querschnitt sind zwischen den Fasern häufig noch Kerne.

Fall IX. Robisch, Anna, 65 Jahre alt. Nach längerer Krankheitsdauer an Carcinoma vulvae und Erysipel gestorben.

Muskeln während bestehender Todtenstarre entnommen. — Die Zupfpräparate bieten nichts besonders Auffälliges: die Q ist häufig sehr undeutlich, fehlt auch stellenweise (s. Tabelle); die L zeigt wechselnde Verhältnisse. — Auf dem Längsschnitt sind die Fasern gerade und liegen dicht, Bindegewebe und Fett in mässiger Menge. Kerne zahlreich, überwiegend rundlich, bilden in allen Muskeln ausser Tibial. ant. häufig lange Reihen von ca. 20 Kernen. Im Gastrocnemius sind die Kerne an den Fasern und anscheinend freiliegend auch zwischen ihnen in Haufen, einfachen und doppelten Reihen angeordnet und beherrschen auf diese Weise fast das Bild. Auf dem Querschnitt sind die Fasern dicht liegend, polygonal, manchmal auch rundlich, meist homogen, im Gastrocnemius auch häufiger gefeldert. Im Gastrocnemius ist stellenweise das Bindegewebe zwischen den Fasern ver-

mehrt und kernreich; an einer Stelle ist auch im Fettgewebe die Kernmenge auffällig. Die Fasern selbst enthalten im Gastrocnemius je 4—10 (meist 6) Kerne, die fast stets peripherisch liegen; im Biceps 1—9 (meist 6) Kerne, dabei in fast jedem Gesichtsfeld mehrere Fasern mit 1—3 Centralkernen. Eine besondere Beschreibung erheischt der Tibial. antic.: hier sieht man 1. kleine (ca. 13 μ), runde Fasern mit 1—2 Kernen, theilweise in vermehrtem Bindegewebe; 2. mittelgrosse (ca. 27 μ), homogene, manchmal rundliche, häufig etwas mit Hämatoxylin gefärbte Fasern mit 3—5 Randkernen; 3. grosse (ca. 40 μ), rothe, zum Theil siebförmig durchlöcherte, sonst gefelderte, meist rundliche Fasern mit 0—2 Randkernen. — Im Biceps eine scharfrandige runde Vacuole in einer polygonalen Faser mit 1 Randkern.

Fall X (Tafel III, Fig. 3 und 4). Frau Vogel, 56 Jahre alt. Infiltrirendes Carcinom der Magenwand. Metastasen in der Leber und anderen Organen.

Sehr kachektisches Aussehen, dabei Unterhautfettgewebe ziemlich reichlich. Muskeln 24 Stunden post mortem entnommen, Todtenstarre schon vollständig gelöst. — Abgesehen von der manchmal sehr geringen Faserbreite bietet von den Zupfpräparaten der Biceps den auffälligsten Befund: an den meisten (32 von 45 notirten) Fasern ist die Q kaum zu errathen, manchmal wohl auch vollkommen fehlend; dabei sind diese Fasern leicht gekörnt und eigenthümlich durchscheinend. Auch im Triceps und Supinat. long. kommen ähnliche Fasern vor, aber weniger zahlreich. Im Uebrigen ist die Q häufig stark verschoben, mit L vermischt und dadurch meist undeutlich. Die L ist meist stark und die Conturen häufig gewunden. — Die Schnittpräparate wurden nach mehren vergeblichen Färbeversuchen schliesslich in Hämatoxylin erhitzt, was zu einem brauchbaren Resultat führte. Im ungefärbten Längsschnitt des Biceps zeigt es sich, dass die oben beschriebenen Fasern bündelweise zusammenliegen, während wieder die Fasern anderer Bündel deutliche Q zeigen. Die Fasern des Biceps sind meist schwach gewellt, in den übrigen Muskeln gerade, sind etwas vom Perimysium retrahirt (Triceps). Kerne mässig zahlreich, bilden häufig kurze Zeilen. Auf dem Querschnitt sind die Fasern klein, polygonal, mit abgerundeten Ecken und mehr oder weniger homogen. Die Fasern haben sich fast ausnahmslos weit vom Perimysium (Sarkolemm?) zurückgezogen, an welchem die peripherischen Kerne (1—3) sitzen geblieben sind; im Biceps sitzen die Kerne an der retrahirten Muskelfaser. Auch vereinzelte Centralkerne kamen zur Beobachtung. — Es sei besonders hervorgehoben, dass auch in den nicht erwärmten Schnitten die Retraction der Fasern ebenso deutlich hervortrat.

Fall XI. Frau Mertel, 59 Jahre alt. Vor $^1/_2$ Jahr Uterusexstirpation wegen Carcinom. Beim Tode multiple Carcinomknoten im kleinen Becken; sehr starke Kachexie. Die Muskeln wurden 6 Stunden post mortem bei starker Starre entnommen. — In den Zupfpräparaten zeigen die Fasern meist breite und deutliche, nur im Diaphragma einige Mal sehr undeutliche Q, keine L.

Die Conturen sind oft stark gewunden. Je eine Faser im Biceps (18,9 μ) und Diaphragma (13,5 μ) zeigt keine Q und L und ist homogen resp. fein granulirt. — Die Längsschnitte zeigen das nun schon häufiger beschriebene Bild: dicht liegende Fasern mit häufig sehr deutlicher Q, wechselnd zahlreichen stäbchen- und bläschenförmigen und kleinen runden Kernen, welche vielfach Zeilen bilden. Auf dem Querschnitt sind die Fasern

fast ausnahmslos rund und sehr wenig gefeldert. Es kommen auf jeden Faserquerschnitt 2—9 Kerne, welche allermeist peripherisch liegen.

Fall XII. Heider, 32 jähriger Mann. Pylorusstenose durch Ulcus ventriculi. Gastroenterostomie, etwa 14 Tage vor dem Tode gemacht, ist durch ihre unglückliche Lage wirkungslos; Inanition. Sehr starke Abmagerung. Muskeln 20 Stunden post mortem entnommen; Todtenstarre an der unteren Extremität stark, an der oberen gering. — Die Fasern des Rectus fem., Tibial. ant. und Diaphragma zeigen häufig stärkere L, während diese im Biceps (geringe Starre) nur schwach ist oder auch fehlt. Die Fasern im Diaphragma haben vielfach gewundene, die der anderen Muskeln gerade Conturen. Die Q ist meist nicht sehr deutlich, ist bei 6 unter 45 Fasern des Biceps mit Sicherheit als fehlend zu bezeichnen; diese Fasern sind theils dicht und fein gekörnt, theils homogen durchsichtig und haben 2,7—18,9 μ Breite. Bei zwei körnigen, nicht gestreiften Fasern des Diaphragma von 8,1 und 10,8 μ Breite ist nicht mit Sicherheit zu sagen, ob es nicht vielleicht Gefässe sind. — Auf dem Längsschnitt sind die Fasern gerade, im Diaphragma wellig, liegen mässig dicht und sind theilweise sehr schmal. Die Kerne sind klein, länglich und wenig zahlreich; spärliche Kernzeilen. — Auf dem Querschnitt sind im Tibial. ant. einige Fasern sehr klein (ca. 8 μ), andere wieder verhältnissmässig gross (ca. 30 μ); in den übrigen Muskeln sind die Fasern gleichmässiger. Fasern häufig rund, meist homogen, oft retrahirt, besonders im Rectus fem. und Diaphragma, enthalten 2—4 peripherische Kerne. Zwischen den Fasern ist hier und da, besonders deutlich mit Giesonfärbung etwas vermehrtes, kernarmes Bindegewebe nachzuweisen.

III. Muskel- und Nervenkrankheiten.

A. Progressive Muskelatrophie.

Fall XIII. Krausser, Georg, 22 Jahre alt. Sehr vorgeschrittener Fall von juveniler Myopathie (familiär). Typus nicht ganz rein, da nicht nur Becken- und Schultergürtel ergriffen ist, sondern auch die Gesichtsmusculatur (Pat. kann die Augen nicht schliessen, den Mund nicht spitzen). Ausserdem Radialislähmung. Atrophie theilweise sehr stark, hauptsächlich an den Oberarmen, wo der Knochen eigentlich nur noch von Haut und etwas Fett überlagert und kein Muskel mehr zu palpiren ist. Die Radialislähmung ist vollständig, die herabhängende Hand kann nicht eine Spur gehoben werden. Die atrophischen Muskeln reagiren theilweise schwach normal, theilweise gar nicht. Das dem Lebenden excidirte Muskelstückchen stammt aus der rechtsseitigen Radialmusculatur, die stark atrophisch ist und auf den elektrischen Strom nicht reagirt. — Das Zupfpräparat zeigt wenig Auffälliges: die Breite der Fasern schwankt zwischen 11—34 μ, mittlere Faserbreite sehr niedrig (25,6 μ); die Q ist meist nicht deutlich, aber doch mit wenigen Ausnahmen vorhanden. Die L ist häufig stark, die Conturen gewunden. Im ungefärbten Präparat sind zahlreiche runde Kerne zu sehen. — Auf dem Längsschnitt sind die Fasern theils gewunden, theils gerade, dazwischen viel Bindegewebe und Fett. Im Bindegewebe zahlreiche runde, kleine Kerne, die vielfach in dichten Haufen in grosser Menge (wohl über 100) beisammen liegen, andererseits Züge bilden, die oft von einem Kernhaufen ausgehen und theils mit der Faserrichtung ziehen, theils gegen sie; ein deutlicher Zusammenhang dieser Kerne mit Gefässen

ist auf dem Längsschnitt nicht nachzuweisen. Die Fasern selbst variiren von sehr breiten bis zu solchen, die nur so schmal sind wie der Kern. Die Q. am gefärbten Präparat wenig deutlich, scheint an den breiten und schmalen Fasern gleich zu sein; die L tritt deutlich hervor. Die Kerne an den Fasern sind meist klein und rund, mässig zahlreich; ferner in geringerer Zahl längliche Kerne und am spärlichsten grosse bläschenförmige. Diese letzteren sind oft zu zweien oder dreien von einem gemeinsamen hellen Hof umgeben; auch die übrigen Kerne liegen oft zu mehreren zusammen. Eigentliche Kernzeilen sind sehr selten. Auf dem Querschnitt sind die Fasern ausnahmslos rund, häufig stark fibrillär. Sie sind meist jede von einer breiten Schicht mässig kernreichen Bindegewebes umgeben, doch liegen sie in einzelnen Feldern auch etwas dichter; in diesen Feldern sind die grössten Fasern beisammen, es wurden einzelne von 81 μ Durchmesser gefunden. Die meisten übrigen Fasern sind bedeutend kleiner, bis hinunter zu Fasern von 5—8 μ Durchmesser, welche ausser einem Kern nur noch einen sehr schmalen Rest von Muskelsubstanz aufzuweisen haben. Die Kerne sind spärlich, 1—6, meist 1—2. Fasern mit 1—5 Binnenkernen sind nicht selten; diese Binnenkerne sind häufig bläschenförmig mit hellem Hof. Die oben erwähnten Kernfelder sind auf dem Querschnitt manchmal aus concentrisch um ein Gefäss angeordneten Ringen zusammengesetzt. Gefässwände häufig verdickt. In einzelnen wenigen Fasern mehrere grössere, rundliche Vacuolen, zwischen denen die Muskelsubstanz in schmalen Brücken stehen geblieben ist; noch vereinzeltere Fasern sind siebartig durchlöchert; beide Faserarten nur sehr spärlich vertreten. — Nach Gieson färbt sich die Muskelsubstanz gelb, wie normal.

Fall XIV. Schultheiss, Adolf, 22 Jahre alt. Neurotische Muskelatrophie (Peroneal-Vorderarmtypus). Der Fall ist ziemlich progress, Atrophie am Daumen- und Kleinfingerballen sehr ausgesprochen, Atrophie der Peronei so stark, dass Patient den äusseren Fussrand gar nicht mehr heben kann. Steppage, Fussspitze hängt herunter, Patient geht auf dem äusseren Fussrand. Auch die übrige Unterschenkelmusculatur recht atrophisch. Das untersuchte Muskelstück wurde dem Lebenden aus dem rechten Extens. digit. comm. pedis excidirt, welcher galvanische EaR zeigt. — Dieser Muskel bietet das eigenthümliche, auf Seite 111 erwähnte Verhalten, dass die Fasern im Kochsalzpräparat sämmtlich gute Q zeigten, während im Zenker-Präparat nur an 5 Fasern von 28 die Q vorhanden ist; diese 5 Fasern haben eine Breite von 16—48 μ. Die übrigen sind grob granulirt oder aus kleinen Schollen zusammengesetzt und weisen einen grossen Kernreichthum auf; nicht wenige davon sind in hintereinander liegende, grössere und kleinere Bruchstücke zerfallen. — Auf dem Längsschnitt sind die Fasern auf längere Strecken hin gut zu verfolgen, gerade, dicht liegend, durch einen Zug Bindegewebe oder (häufiger) Fett in schmale Bündel abgetheilt. Hier und da im Fett auch eine einzelnliegende Faser. Viele Fasern sind besonders breit, oft heller als die übrigen, werden im Verlauf manchmal wieder schmaler und auch dunkler. Die Q ist nicht sonderlich eng, aber sehr zart und nicht an allen Fasern zu sehen, an den breiten Fasern vielleicht etwas zarter, als an den übrigen (Contractionen?). Die L tritt meist deutlich hervor. Des Weiteren sind schmalere Fasern zu sehen bis hinunter zu sehr spärlich vorhandenen Muskelkernschläuchen. In den Muskelfasern sind alle bisher beschriebenen Kernarten reichlich vertreten und bilden sehr zahl-

reiche, lange Kernzeilen (Reihen von 40 Kernen gezählt); in einer und derselben Zeile kommen manchmal verschiedene Kerne vor, manche Zeilen sind aus einander dicht berührenden, andere wieder aus weiterstehenden und zwei sogar aus querstehenden, hantelförmigen Kernen zusammengesetzt. In den ganz breiten Fasern sind die Kerne am spärlichsten, doch kommen auch hier lange Reihen vor. Manchmal sind die Kerne länglich viereckig, wie Blutkörperchen in Capillaren, von denen sie sich aber durch ihre intensive Blaufärbung unterscheiden. — Einzelne ziemlich breite Fasern sind in drei bis vier kurze Bruchstücke zerschnürt, welche leicht körnig aussehen und weder Q nach L zeigen. Etwas zahlreichere, schmalere, meist im Fettgewebe liegende Fasern, ohne Q und L werden durch drei und mehr kurz hintereinander liegende runde, grosse Löcher mehr oder weniger vollkommen unterbrochen; bis zu etwa 30 kleine, rundliche, dunkle Kerne füllen diese Löcher fast vollständig aus. — Einige Fasern mit deutlicher Q zeigen zweifelhafte dichotomische Theilung. — Auf dem Querschnitt erscheinen die Muskelbündel in einer grossen Fettmenge verstreut. Es sind vorhanden 1. dicht liegende, bis 95 μ grosse, gefelderte Fasern mit abgerundeten Ecken. Die Fasern enthalten je 4—16, meist 6—7 Kerne, davon sehr häufig 2—3 central gelegen; in einer Faser mit 12 Kernen sind 5, in einer anderen mit 16 Kernen 6 Centralkerne gezählt. Die Centralkerne sind häufig jeder von einem hellen Hof umgeben. 2. In kernreichem Bindegewebe kleinere kreisrunde Fasern bis herab zu solchen, die aus einem oder mehreren Kernen bestehen (quergeschnittene Kernschläuche). Auch hier 1—9 Kerne, manchmal zum Theil im Innern liegend, manchmal die Faser als Querzeile umfassend. In manchen von den kleineren Fasern sind die Kerne so dicht, dass eine Zählung nicht möglich ist. In den mittelgrossen Fasern einige Vacuolen, besonders im Giesonpräparat. — Die Gefässe sind spärlich, besitzen aber eine sehr dicke Wandung.

Fall XV. Kreuzer, Joseph, 17 Jahre alt. Progr. spinale Muskelatrophie. Seit 2 Jahren Schwäche des rechten Armes und Steifigkeit der rechten Hand. Die Daumenmusculatur ist derart atrophisch, dass der Metacarpus vorspringt, die Wirkung des Flexor pollicis brevis ist vollständig aufgehoben; ähnlich links. Galvanische EaR. Schwäche der Peronei ist erst angedeutet. Das zur Untersuchung gelangte Muskelstückchen wurde dem Lebenden aus dem rechten Flexor pollicis brevis entnommen. — Im Zupfpräparat (Zenker) unterscheiden sich die Fasern in nichts von normalen; sie zeigen ausnahmslos Q, die freilich nicht immer ganz deutlich ist. Dabei ist meist sehr starke L vorhanden und die Conturen sind gewunden. — Auf dem Längsschnitt liegen die Fasern mässig dicht, sind annähernd gleich breit und in grossen Windungen gelagert. An einzelnen Stellen sind die Fasern sehr viel schmaler und etwas kernreicher, während im Uebrigen die Kerne nur wenig zahlreich sind; sie sind unregelmässig vertheilt, länglich oder bläschenförmig und bilden keine Zeilen. Die Q ist meist deutlich. Auf dem Querschnitt sind die Fasern 1. mittelgross (meist ca. 27 μ, selten bis 40 μ), kreisrund, mässig fibrillär, mit 0—2, meist 1 Randkern; 2. etwa ebenso zahlreich, aber weniger hervortretend, klein (8–13,5 μ), manchmal eckig, mit 1—2 Randkernen. — Innenständige Kerne oder Vacuolen wurden nicht gefunden. Die Fasern liegen von einander etwas entfernt, doch scheint das Bindegewebe kaum vermehrt. Gefässe mässig dickwandig.

Fall XVI (Taf. III, Fig. 5). Wolf, 70 jähriger Mann. Spinale Muskelatrophie, seit mehreren Jahren bestehend, mit besonderer Betheiligung der oberen Extremitäten, welche vollkommen unbeweglich herabhängen. Der Biceps rechts, aus welchem intra vitam ein Stückchen excidirt wurde, zeigte galvanische EaR. — Im Zupfpräparat zeigen von 20 notirten Fasern nur 5 mit 10,8 bis 27 μ Breite einige, wenn auch undeutliche Q. Die übrigen sind, wie schon in anderen Fällen beschrieben, körnig, schollig oder homogen und variiren zwischen 10,8—32,4 μ. Die Fasern sind sehr wenig durchscheinend und die Conturen weisen zahlreiche unregelmässige, kleine Ausbuchtungen auf. — Auf dem Längsschnitt sind die Fasern durch mässiges Fett und Bindegewebe in Bündel getheilt, liegen sonst dicht neben einander und bilden kleine Windungen. 1. Sehr breite Fasern in Bündeln beisammenliegend, mässig gewunden, L, oft auch sehr feine Q. Viele, etwas schmalere, sind feinkörnig ohne erkennbare Q und L. Kerne sind, da sich die Fasern stark mit Hämatoxylin gefärbt haben, schwer zu sehen, aber anscheinend nicht sonderlich vermehrt; zwischen den Fasern sind oft zahlreiche Kerne. 2. Fasern sehr schmal, ausserordentlich kernreich, auch zwischen den Fasern Kernzeilen, grosse dicke Convolute (Muskelkernschläuche) und einzelne Kerne. Es beherrschen mit einem Wort an diesen recht ausgedehnten Stellen die Kerne das Bild durchaus. Die Fasern selbst sind deutlich eosingefärbt; von Q ist nichts zu finden. Auch auf dem Querschnitt sind die beiden Faserarten deutlich getrennt, wenn auch der Farbenunterschied kaum vorhanden ist. 1. Fasern dichtliegend, rund 54—95 μ gross, etwas fibrillär; fast stets in der Mitte ein grosser, runder, dunkler Fleck von einem hellen Hof umgeben. Manchmal ist auch die ganze Mitte hell, feinkörnig; es macht den Eindruck eines schwach gefärbten Breies. Die einzelnen Kerne sind oft von einem schmalen, anscheinend leeren Hof umgeben, liegen zu 10—12 meist peripherisch, doch manchmal auch im Faserinnern. 2. Fasern klein, 13—27 μ; die Fasern sehen bei oberflächlicher Betrachtung noch kleiner aus, als sie in Wirklichkeit sind, da häufig vom Rande her von einer oder mehreren Seiten grosse Vacuolen einspringen, so dass nur ein kleiner Rest von färbbarer Substanz übrig bleibt; das Sarkolemm ist dabei erhalten und schliesst als deutliche, manchmal etwas gefaltete Membran gefärbte Substanz, Vacuolen und Kerne ein. Die übermässig zahlreichen, dunkel tingirten, kleinen Kerne liegen in den Vacuolen, meist näher zur Muskelsubstanz als zum Sarkolemm; wo keine Vacuolen vorhanden sind, peripherisch oder auch im Innern der Faser. Oft enthält die Sarkolemm-Membran überhaupt keine Muskelsubstanz, sondern nur mehr in der Mitte zusammengehäufte Kerne. Eine genaue Zählung ist nicht auszuführen.

Fall XVII (Taf. III, Fig. 6). Winter, Ernst, 50 Jahre alt. Amyotrophische Lateralsklerose. Beginn des Leidens 8 Jahre vor dem Tode mit Schwäche des rechten Daumens, 1 Jahr später der linken Hand. 2 Jahre vor dem Tode wurde u. A. festgestellt: Sämmtliche Muskeln des Schulterblattes sind enorm atrophisch. Biceps beiderseits stark atrophisch. An Stelle des Triceps Fettgewebe. Pronator teres noch leidlich. Totale Atrophie von Thenar und Interossei. Sehnenreflexe stark erhöht, directe Muskelerregbarkeit sehr lebhaft. Wie lange nach dem Tode die Muskeln entnommen wurden und das Verhalten der Todtenstarre ist nicht notirt. — An den Fasern des Gastrocnemius ist überall Q vorhanden, meist auch starke L, Conturen gerade. Ebensolches Verhalten zeigen die Fasern des Glutaeus max., in dem von

40 notirten Fasern eine von 13,5 μ Breite körnig und ohne Q ist. Von den untersuchten Muskeln der oberen Extremität ist der normalste der Pronator teres, von dem alle Fasern bei starker L auch (manchmal freilich undeutliche) Q aufweisen. Danach folgt der Supraspinatus, in dessen Fasern die Q fast durchgehends sehr undeutlich ist, in 4 von 35 Fasern (10—16 μ Breite) vollkommen fehlt und nur in 10 Fasern (13—54 μ Breite) deutlich vorhanden ist. Das Zupfpräparat des Infraspinatus enthält viel Bindegewebe, in dem die Fasern, insbesondere die stärker atrophischen, in Bündeln beisammen liegen. Von 42 notirten Fasern ist nur an 27 mit 5,4—59,4 μ Breite die Q, wenn auch theilweise nur in unscheinbaren Resten, erhalten. Diese Fasern enthalten oft fettartige Trübungen; die übrigen sind körnig oder in homogene Schollen zerfallen. Die stärker atrophischen Fasern bestehen fast sämmtlich aus längs an einander gereihten Bruchstücken. Aehnliche Verhältnisse bietet der Triceps [1]) dar. Vom Interosseus wurden 50 Fasern notirt; davon war an 14 Fasern mit 5,4—43 μ Breite die Q erhalten, theilweise sogar sehr deutlich; die übrigen mit 2,7—18,9 μ Breite sind zerfallen, wie es nun schon des Oefteren beschrieben ist. Die weitest gehenden Veränderungen schliesslich sind im Biceps und Thenar vor sich gegangen, wo sämmtliche zur Beobachtung gelangten Fasern diesen hohen Grad von Atrophie und Degeneration erreicht haben und nirgend mehr eine Spur von Q zu entdecken ist. — Aus den Schnittpräparaten wird ersichtlich, dass in diesem Falle die Degeneration fast nur bündelweise fortschreitet. Im Gastrocnemius sind die Fasern mässig breit, gerade, dicht liegend und zeigen meist deutliche Q. Kerne länglich oder rund, mässig zahlreich; Zeilenbildung in geringem Maasse. Hier und da ein Bündel sehr schmaler, fast nur aus Kernen bestehender Fasern und Muskelkernschläuche. Interstitielles Fett reichlich, Bindegewebe (Giesonfärbung) nicht vermehrt. Auf dem Querschnitt sind die Fasern des Gastrocnemius gross, dichtliegend, polygonal mit meist etwas abgerundeten Ecken, meist ziemlich stark gefeldert; jede Faser enthält 4—12, meist 6 Kerne, manchmal 1—2 Binnenkerne. Theils einzeln zwischen diesen Fasern, meist aber bündelweise beisammenliegend findet man Querschnitte von ganz atrophischen kernhaltigen Fasern mit wenig Muskelsubstanz oder ganz ohne solche (Kernschläuche). Während diese atrophischen Fasern nun im Gastrocnemius sehr in der Minderzahl sind, werden sie der Reihe nach im Glutaeus, Pronator teres, Supraspinatus, Triceps, Biceps, Infraspinatus immer zahlreicher, und das untersuchte Stückchen der Thenarmusculatur zeigt schliesslich nur solche. Das für Schnittpräparate verwendete Stück des Interosseus enthielt nur Fett, Gefässe und Nerven, keine Muskelfasern. Es unterscheiden sich also die untersuchten Muskeln nur durch die Menge der atrophirten Faserbündel, principiell ist der Vorgang bei allen der gleiche. Uebergangsformen zwischen den grossen und den ganz atrophischen Fasern wurden nicht gefunden. Vom Supraspinatus ab sind die Querschnitte der grossen Fasern runder und die Binnenkerne sind etwas häufiger. Im Supraspinatus sind einige Fasern nach der Mitte zu etwas heller, siebartig (Fett?); im Marchi-Präparat wurde nur Fett, keine Muskelfasern getroffen. Im Marchi-Präparat des Infraspinatus (Längsschnitt) enthält ein Theil der Fasern ganz feine schwarze Pünktchen.

1) Die Messung ist in diesem Falle nicht einwandsfrei, da beim Triceps nicht alle im Gesichtsfelde erscheinenden Fasern der Reihe nach gemessen wurden.

B. Peripherische Lähmungen.

Fall XVIII. Schaller, Konrad, 23 Jahre alt. Phthise seit 4 Monaten; mässig starke Kachexie. Facialislähmung links durch Felsenbeincaries; willkürliche Bewegungen unmöglich. Die Gesichtsmusculatur links zeigte galvanische EaR, war vom Nerv aus unerregbar. Beim Beklopfen des Pes anserinus träge Zuckungen am linken Mundwinkel. Wie die Todtenstarre bei Entnahme der Muskeln sich verhielt, wurde nicht notirt. — Es ist auffällig, dass an den Zupfpräparaten ein deutlicher Unterschied zwischen den Muskeln der rechten und linken (gelähmten) Seite nicht zu constatiren ist. Die Q ist im rechten Orbicul. oris schmal, sonst immer breit und exquisit scheibenartig, bis auf die rechts und links ziemlich gleich häufigen Fasern, an denen die Q undeutlich ist oder fehlt. Die mittlere Faserbreite des Orbicular. oculi beträgt rechts 26, links 19 μ; an den übrigen Muskeln tritt auch dieser Unterschied zwischen beiden Seiten nicht hervor. — Was die Längsschnitte anbelangt, so liegen die Fasern beider Seiten gerade, dicht beisammen, zeigen breite, deutliche Q; die Kerne länglich oder rund, sind zahlreich, aber wohl kaum wesentlich vermehrt und bilden gleicherweise auf beiden Seiten nicht gerade selten Zeilen. Auf dem Querschnitt sind die Muskeln beiderseits durch Bindegewebe und Fett in kleine Felder getheilt, innerhalb welcher die Fasern nicht gerade dicht liegen. Die Faserquerschnitte sind rechts häufig etwas abgerundet oder auch manchmal ganz rund; vielleicht sind nur die Querschnitte links ein wenig häufiger und stärker abgerundet; gross jedenfalls ist der Unterschied nicht. Auch in der Durchschnittszahl von 2–3 Kernen pro Faserquerschnitt und in dem Vorkommen von Binnenkernen stimmen die Muskeln beider Seiten im Wesentlichen mit einander überein. In den Marchi-Präparaten konnte weder rechts noch links Fett innerhalb der Muskelfasern nachgewiesen werden.

Fall XIX. Hasselbacher, Konrad, 19 Jahre alt. Peripherische Radialislähmung, hervorgerufen durch eine vor 8 Wochen erfolgte Ueberfahrung des linken Unterarms; seither Lähmung sämmtlicher vom N. radialis innervirten Muskeln mit Ausnahme des Triceps. Der Umfang des linken Unterarms ist etwa 2 cm geringer als der des rechten. Der Extens. digit. comm., aus dem das zur Untersuchung gelangte Muskelstück excidirt wurde, zeigte, wie auch die übrigen Streckmuskeln am Unterarm, ausgesprochene galvanische EaR. Etwa 2 Monate nach der Muskeluntersuchung wurde Pat. mit seit Kurzem eingetretener und fortschreitender Besserung entlassen. — Im Zupfpräparat ist die Q ziemlich schmal, aber an allen Fasern vollkommen deutlich vorhanden; die L ist meist sehr stark ausgesprochen, die Conturen nur schwach gewunden. Die Breite der Fasern ist, falls sie nicht contrahirt sind, wohl kaum geringer als normal, und auch sonst ist im Zupfpräparat nichts Abnormes zu erkennen. — Auf dem Längsschnitt sind die Fasern breit, dicht liegend, gerade. Die zahlreichen Kerne sind einestheils lang und bilden häufige Zeilen, anderentheils rund und bläschenförmig; diese liegen unregelmässig verstreut, meist zu 2—3 (einmal ein Kranz von 9 Kernen) von einem gemeinsamen hellen Hof umgeben. Auf dem Querschnitt liegen die Fasern dicht, sind meist rundlich, stellenweise vollkommen rund, mässig stark gefeldert. Sie enthalten meist 3 bis 5 Randkerne, doch auch nicht selten einen Binnenkern. In der Mitte der Faser ist häufig eine dunkle Stelle mit hellem Hof, manchmal auch nur heller Brei oder eine unregelmässige Vacuole; dies letzte besonders häufig

im Giesonpräparat, doch wurde eine scharfrandige, runde Vacuole auch im Hämatoxylinpräparat gefunden. Bindegewebsvermehrung nach Gieson nicht nachzuweisen, ebensowenig Verfettung nach Marchi.

Fall XX. Heinz, ca. 50jähriger Mann. Polyneuritis alcoholica. Tod nach 6-wöchiger Krankheitsdauer. Pat., starker Potator, kam schon mit doppelseitiger Radialislähmung ins Spital und hatte Delirien. Die Lähmung ging auch auf die Beine, hauptsächlich auf die Unterschenkel über; mit ihrem Uebergreifen auf die Intercostales trat der Tod ein. Die gelähmten Muskeln waren faradisch unerregbar und zeigten sehr ausgesprochene galvanische EaR. Ueber das Verhalten der Todtenstarre bei Entnahme der Muskeln ist nichts notirt. — In den Zupfpräparaten ist die Q, wo sie vorhanden ist, sehr schmal, dabei aber meist deutlich. Im Peroneus sind von 46 Fasern 8 mit 2,7—13,5 μ Breite ohne Q und L, theils homogen durchsichtig, theils feingekörnt, theils schollig. Ebenso sind in der Radialmusculatur und im Triceps 3 und 2 Fasern mit 2,7—5,4 μ Breite ohne Q und L notirt. Alle anderen Fasern in diesen Muskeln sowie auch die im Tibialis ant. zeigen sehr feine Q. Die L ist an den Fasern des Peroneus gering, an den übrigen sehr stark; die Conturen sind meist mehr oder weniger stark gewunden. Auffällig ist schon an den ungefärbten Präparaten die Menge grosser, rundlicher Kerne. — Auf dem Längsschnitt sind die mässig breiten, gewundenen, dicht liegenden Fasern durch reichliches Fettgewebe in Bündel abgetheilt. Im Tibial. ant. sind manche Fasern in ihrem Verlauf abwechselnd sehr blass und dann wieder ganz dunkel eosingefärbt; auch kommen hier einige „Muskelknospen" vor. Die Kerne sind mässig zahlreich, am meisten im Peroneus, selten stabförmig, meist gross und bläschenförmig mit deutlichem Nucleolus und bilden spärliche, nur kurze Zeilen. Im Gegensatz hierzu liegen neben und zwischen den Fasern, dieselben häufig überdeckend, grosse und dichte Haufen von kleinen, runden, dunkel gefärbten Kernen. Besonders zahlreich sind diese Kernhaufen in der Radialmusculatur, wo sie sich mit grösserer Deutlichkeit an die Gefässe anschliessen. Auf dem Querschnitt liegen die Fasern meist dicht, sind schwach gefeldert und etwas rundlich. Im Tibial. ant. ist etwa die Hälfte der Faserquerschnitte dunkel eosingefärbt, in den übrigen Präparaten sind die dunklen Fasern seltener; diese sind in der Radialmusculatur runder und homogener als die hellen. Im Triceps sind die Faserquerschnitte im Allgemeinen klein, doch sind einzelne besonders gross (59—75 μ) und fast kreisrund. Die zahlreichen, häufig in der Nähe von Gefässen besonders grossen Kernhaufen umgeben mit ihren Ausläufern die Muskelfasern derart dicht, dass eine genauere Zählung der Muskerne nicht wohl möglich ist. Doch scheinen die Fasern etwa 4—7 Kerne zu enthalten, hier und da auch einen Binnenkern. In sämmtlichen Querschnittspräparaten werden einzelne Andeutungen von unregelmässig begrenzten Vacuolen gefunden, besonders deutlich und am wenigsten selten in den Giesonpräparaten. Nach der Marchi-Methode untersuchte Theile der Radialmusculatur liessen Fett innerhalb der Muskelfasern nicht mit Sicherheit erkennen.

C. Spinale Lähmungen.

Fall XXI. Langfritz, Georg, 32 Jahre alt. Poliomyelitis anterior. Der rechte Tibialis anticus, aus dem e vivo ein Stückchen entnommen wurde, war stark atrophisch und zeigte galvanische EaR. — Die Fasern im Zenkerpräparat weisen ausnahmslos, wenn auch feine, so doch voll-

kommen deutliche Q auf. Die L ist sehr stark und anscheinend weit in die Tiefe dringend; L und Conturen sind häufig sehr zackig. — Auf dem Längsschnitt sind die dichtliegenden Fasern durch geringes Bindegewebe zu Bündeln abgetheilt, sind gewunden und nicht weit zu verfolgen. Q eng, häufig undeutlich, L stark. Fasern theilweise recht breit, meist mittelbreit. Kerne, von unregelmässiger Gestalt, klein, oft etwas bläschenartig, sind mässig zahlreich, doch sind continuirliche Zeilen fast gar nicht vorhanden. Die Kerne sind vielfach einzeln oder zu 2—4 zusammengedrängt von einem manchmal nur heller gefärbten, meist aber anscheinend leeren Hof umgeben, der sich häufig zu einer die Faser vom Rand her anfressenden Vacuole erweitert. Es kann auf diese Weise vorkommen, dass streckenweise von der Muskelsubstanz nur ein feines Netzwerk stehen bleibt. Spärliche „Muskelknospen". Die Fasern sind oft in kleinere Stücke zerfallen (durchschnittene Windungen?), doch kommt es auch vor, dass vom Rand her ein rundliches Stück Muskelsubstanz abgetrennt ist. Manche Fasern sind sehr hell und sehen stark rareficirt aus. Auf dem Querschnitt liegen die Fasern dicht, sind rundlich, theilweise recht gross, doch überwiegen die kleineren, während ganz atrophische fehlen. Die Fasern sehen etwas kleiner aus, da sie in der Mehrzahl vom Rand her breiig zerfallen sind oder auch randständige Vacuolen haben; das erhalten gebliebene Sarkolemm zeigt die wahre Fasergrösse an. An den grössten Fasern ist der Brei auch in der Mitte, rings um eine dunklere Stelle angeordnet. Die Fasern enthalten je 3—12, meist ca. 6 Kerne, die fast ausnahmslos peripherisch liegen resp. in dem Brei oder den Vacuolen.

Fall XXII. Scheurer, 45jähriger Mann. Syringomyelie. Patient war vor 3 Jahren von ziemlicher Höhe auf den Boden gefallen und war unmittelbar nach dem Fall vollständig paraplegisch. Mit der Zeit stellte sich die Bewegung in Schulter-, Ellenbogen- und Handgelenk wieder her, unbeweglich blieben aber die Finger, die zur Faust eingeschlagen waren. Deutliche Atrophie der Daumenballen und der Interossei. Die Beine waren ganz unbeweglich, spastisch gelähmt. Bei der Section fand sich nichts von alter Blutung, aber in der Höhe des 5. Halssegments eine ausgesprochene Syringomyelie. Die Paraplegie der Beine bestand bis zum Tode. Die Sehnenreflexe der Beine waren erhöht, die Muskeln für Willensimpulse nicht zugänglich. Ueber das Verhalten der Todtenstarre bei Entnahme der Muskeln ist nichts notirt. — An den sämmtlichen zur Beobachtung gekommenen Fasern der Handmuskeln ist die Q erhalten, und zwar im Adduct. pollicis breit und deutlich, im Interosseus theils scheibenartig, theils verschoben und derart undeutlich und mit L vermischt, dass nur wellig angeordnete, kurze Striche erscheinen. Meist ist in diesen Muskeln L nicht vorhanden. Im Quadriceps femoris ist die L fast ausnahmslos stark und daher die Q meist sehr undeutlich, jedoch immer vorhanden. — Auf dem Längsschnitt liegen die Fasern gerade und dicht. Die Kerne, theils stäbchen-, theils bläschenförmig, sind zahlreich und bilden häufig kurze Zeilen; am längsten und zahlreichsten sind die Fasern im Quadriceps femoris, am geringsten im Adduct. pollicis; im Quadriceps liegen manchmal 5—6 lange Zeilen dicht nebeneinander. Auf dem Querschnitt liegen die Fasern dicht zusammen, nur im Interosseus stellenweise durch stark vermehrtes, wenig kernreiches Bindegewebe von einander getrennt. Die Fasern sind meist rund oder abgerundet und homogen oder fein gefeldert. Die

Kerne, gewöhnlich 2—3, liegen allermeist peripherisch. Im Quadriceps ist hier und da zwischen den Fasern ein grösserer Kernzug oder Kernhaufen.

Fall XXIII. Dürschel, Johann, 30 Jahre alt. Alte spinale Kinderlähmung (?). Patient, wegen Gonorrhoe und Epididymitis in klinischer Behandlung, stellt eine kurz dauernde, fieberhafte Krankheit in früher Jugend entschieden in Abrede und führt sein seit dem Ende des ersten Lebensjahres bestehendes Leiden auf eine damals erlittene Verrenkung der linken Schulter zurück; vorher hätte er beide Arme gleich gut bewegt. Der linke Arm hängt schlaff herab, linker Arm und Schulter im Ganzen ausserordentlich atrophisch, so ist z. B. der Umfang in der Mitte des Oberarms rechts 25, links 14 cm. Active Bewegungen sind nur im Mittelfinger in minimaler Ausdehnung möglich. Sensibilität in allen Qualitäten wohl erhalten; Triceps- und Radiusreflex weder links noch rechts. Die Muskeln sind elektrisch zum Theil unerregbar, anderentheils, wie der Biceps, aus welchem intra vitam ein Stückchen entnommen wurde, zeigen sie ausgesprochene galvanische EaR, und zwar erst bei Stromstärken, die rechts Tetanus hervorrufen. — Das Zupfpräparat enthält grosse Blutmengen, wodurch die Deutlichkeit stark beeinträchtigt wird. An den Fasern (2,7—10,8 μ Breite) ist nirgend Q zu entdecken; sie sind homogen oder schwach gekörnt, ohne oder mit nur geringer L und kleinen Auftreibungen; theilweise liegen sie in dichten Zügen beisammen, haben ein lockiges Aussehen und starke L und erinnern daher sehr an fibrilläres Bindegewebe, von dem sie sich nur durch die etwas gelblichere Färbung unterscheiden. — Der Längsschnitt enthält Bindegewebe und zahlreiche Muskelkernschläuche, ausserdem nicht wenige breitere Fasern, die neben L auch im gefärbten Präparat theilweise Q erkennen lassen. Die Kerne sind an diesen Fasern spärlich und bilden keine Zeilen. — Im Querschnitt sind ausser den zahlreichen durchschnittenen Kernschläuchen grössere und kleinere Faserquerschnitte zu sehen, welche ausnahmslos rund und von Bindegewebe umschlossen sind. Die grossen Fasern messen 19 bis 51, in der Mehrzahl etwa 37—40 μ und sind häufig am Rand nur schwach gefärbt; hier und da lässt sich dies auch an den kleineren Fasern noch erkennen. Die Fasern enthalten 0—4, meist 1—2 Kerne, darunter nicht selten 1 Binnenkern. Auch eine scharfrandige runde Vacuole wurde gefunden. Im Marchipräparat ist an einer Stelle zweifelhafte, jedenfalls nur sehr geringe Verfettung der Muskelfasern zu erkennen.

Fall XXIV (Tafel III, Fig. 7). Issler, Wilhelm, 34 Jahre alt. Intra- und extramedulläres Gliom, über das ganze Rückenmark und die Medulla oblongata verstreut; das Lumbal- und Sacralmark ist durch die Geschwulst vollständig zerstört. Vielmonatiges Krankenlager. Colossale Atrophie der Muskeln, insbesondere der unteren Extremität. Ausgesprochene EaR. — Im Zupfpräparat des Peroneus besitzt nur eine kleine Anzahl von Fasern Q; dabei ist die L meist so stark, dass die in diesem Präparat ohnehin nur schlecht isolirbaren Fasern sich nicht wohl voneinander abgrenzen lassen und daher eine Messung unmöglich ist; die übrigen, an Zahl bedeutend überwiegenden Fasern sind sehr schmal, ohne Q und zeigen derartig wechselnde Auftreibungen und Einschnürungen, dass eine Messung ebenfalls aussichtslos erscheint. Die einzelnen Segmente derselben Faser sind sehr verschieden breit und theils hyalin, theils körnig oder schollig, theils bestehen sie nur aus einem Kern. Das Zupfpräparat des Obliquus

abdominis besteht aus Bindegewebe, in welchem kleine Bruchstücke von Muskelfasern liegen; dieselben weisen sämmtlich starke L, daneben auch meist mehr oder weniger undeutliche Q auf; die Conturen sind gerade. — Die Schnittpräparate des Obliquus abdominis bestehen bündelweise aus Bindegewebe und ganz schmalen Muskelfasern, die manchmal nur so breit sind wie ein Kern; Kernvermehrung ist an diesen Fasern nicht zu constatiren, dafür weisen sie vielfach vollkommen deutliche Q auf. Auf dem Querschnitt sind die Fasern rund. Im Peroneus sind neben den eben beschriebenen Fasern auch noch etwas breitere zu finden und zahlreiche Muskelkernschläuche. Auch die breiteren Fasern sind auf dem Querschnitt rund und manchmal vacuolisirt. An den Stellen, wo die Muskelfasern vorkommen, ist das Bindegewebe verhältnissmässig nur wenig vermehrt.

D. Cerebrale Lähmungen.

Fall XXV. Schiratti, 42jährige Frau mit mässig entwickelter Musculatur. Mitralinsufficienz. Seit 6 Wochen vor dem Tode Hemiparese rechts und leichte Aphasie durch embolische Erweichung. Stirnrunzeln und Augenschluss beiderseits normal. Rechte Nasolabialfalte verstrichen, beim Lachen wird nur der linke Mundwinkel bewegt. Hemiparese des rechten Arms, keine Contractur, keine Atrophie sichtbar. Bei Beugung des Arms in Supination wird der Supinator longus stärker angespannt als der Biceps. Sensibilität und elektrische Erregbarkeit normal. — Obgleich makroskopisch keine Atrophie zu erkennen war, ist doch mit Ausnahme des Superciliaris in allen untersuchten Muskeln der rechten Seite die mittlere Faserbreite geringer, als in den entsprechenden der linken. Im übrigen bieten die Muskeln nichts Abnormes, insbesondere ist die Q an allen Fasern vorhanden. Die Schnittpräparate bieten keine wesentlichen Verschiedenheiten zwischen rechts und links. Die Kerne sind in den Muskeln beider Seiten zahlreich und bilden Zeilen. Auf dem Querschnitt sind die Fasern, obwohl sie dicht liegen, meist abgerundet oder auch vollkommen rund, enthalten etwa 3—5 Kerne, unter denen sich hier und da ein Binnenkern befindet.

Fall XXVI (Tafel III, Fig. 8). Frau Thiem, 65 Jahre alt. Apoplexie vor 19 Jahren; seitdem rechtsseitige Hemiplegie; Aphasie; Athetose. Muskeln der gelähmten Seite deutlich atrophisch. Ueber das Verhalten der Todtenstarre bei Entnahme der Muskeln sowie über die Art der Fixirung ist nichts notirt. Zupfpräparate konnten nicht gemacht werden, da nur eingebettete Muskelstücke vorhanden waren, doch ist an den Schnittpräparaten kein besonderer Unterschied der Faserbreite zwischen rechts und links zu bemerken. Es kamen zur Untersuchung Biceps rechts und links, Deltoides rechts, Quadriceps femor. rechts und links. Auf dem Längsschnitt sind die Fasern gerade, liegen dicht aneinander und zeigen deutliche, meist scheibenartige Q. Im Biceps links sind die Kerne zum Theil länglich, meist rund, mässig zahlreich und bilden vielfach Kernzeilen. In den übrigen Muskeln, auch im Quadriceps links, ist die Menge der Kerne bedeutend grösser; sie liegen, abgesehen von starker Zeilenbildung, in zahlreichen intensiv gefärbten Klumpen zusammen, die manchmal aus mehreren nebeneinander liegenden Zeilen entstanden scheinen; einzelne Kerne lassen sich in diesen Klumpen meist nicht erkennen. — Auf dem Querschnitt liegen die Fasern dicht aneinander, sind scharfeckig polygonal und meist schwach gefeldert. Im Quadriceps femoris links zeigt ein grosser Theil der Faserquerschnitte in der Mitte einen scharf umgrenzten

helleren Fleck, der vollkommen homogen ist. Hier und in den übrigen Muskeln findet man am Rande der Fasern und zwischen ihnen querdurchschnittene Kernklumpen; wo solche nicht sind, enthält jeder Faserquerschnitt 3—7, meist 4 Randkerne, hier und da auch 1—2 Binnenkerne. Das Bindegewebe scheint nicht vermehrt.

IV. Inactivitätsatrophie bei Arthritis deformans.

Fall XXVII. Frau Neuner, 46 Jahre alt, und Fall XXVIII. Frau Wörlein, 56 Jahre alt. Zwei Fälle von hochgradiger Arthritis deformans mit besonderer Betheiligung der Kniegelenke. Frau Neuner ist seit 3 Jahren ununterbrochen bettlägerig, mit angezogenen, im Kniegelenk spitzwinkelig gebeugten Beinen. Es sind weder active noch passive Bewegungen möglich und der Patellarreflex ist nicht auszulösen. Die übrigen Gelenke sind frei. Der allgemeine Ernährungszustand ist wenig günstig, doch ist ein Unterschied zwischen der nicht gebrauchten Beinmusculatur und der übrigen Musculatur nicht zu finden. — Frau Wörlein datirt den Beginn ihrer Krankheit 4 Jahre zurück und führt seit einem Jahr keine activen Bewegungen in dem spitzwinkelig gebeugten Kniegelenk aus; passive Bewegungen sind in sehr geringem Umfange möglich und auch der Patellarreflex ist angedeutet. Auch die kleinen Gelenke der oberen Extremität sind von der Erkrankung ergriffen. Die ausser Gebrauch gesetzten Muskeln sind deutlich atrophisch. Es wurde in beiden Fällen intra vitam ein Stückchen aus dem Rectus femoris excidirt und in Müller-Formol fixirt. — Aus der Messung der Zupfpräparate ist ersichtlich, dass die Verschmälerung der Muskelfasern fast die Werthe bei hochgradiger Kachexie erreicht (auf Zenker umgerechnet 32,70 und 29,65 μ). Die Querstreifung ist bis auf eine einzige Faser im Fall Neuner überall vorhanden. — Auf dem Längsschnitt liegen im Fall Neuner die Fasern dicht nebeneinander, während im Fall Wörlein das Fettgewebe sehr stark entwickelt ist. Die Fasern sind stark gewunden, im Fall Wörlein theilweise sehr atrophisch. Die Kerne sind in beiden Fällen sehr zahlreich; sie bilden im Fall Neuner vielfach als continuirliches Band die Grenze zwischen zwei Fasern, liegen hier und da zu einem dichten Conglomerat zusammengeballt. Im Fall Wörlein liegen die Kerne theils zu etwa 6 in kleinen Häufchen beisammen, anderentheils bilden sie Reihen, von denen oft mehrere parallel nebeneinander ziehen. Auf dem Querschnitt sind die Fasern im Fall Neuner stark abgerundet, im Fall Wörlein vollkommen rund. Die Kerne sind zahlreich, liegen aber entweder zu dicht oder theilweise derart an der Grenze zwischen zwei Fasern, dass eine genaue Zählung nicht möglich ist. Auch Binnenkerne wurden in geringer Zahl gefunden.

Wie lassen sich nun an der Hand vorstehender Beschreibung und Tabelle die zu Beginn der Untersuchung aufgestellten Fragen erledigen?

Was zunächst die normale Faserbreite anlangt, so ergiebt sich als Mittelmaass für normale Extremitätenmuskeln bei Zenker'scher Fixirung ca. 30—50 μ, für Gesichtsmuskeln (der nicht gelähmten Seite im Fall XXV, Schiratti) ca. 24 μ [1]). Diese Werthe weichen von den

1) Ich nehme, gestützt auf die in der Tabelle gegebenen Zahlen, an, dass die Muskelfasern nach Fixirung in Zenker'scher Lösung etwa $^3/_4$ so breit sind, als bei Anwendung von Müller-Formol.

auf S. 107 citirten einigermassen ab (am nächsten kommen sie noch denen von Schiefferdecker), und die Grenzwerthe liegen etwas näher beisammen. Aber ich muss wiederholt betonen, dass ich jetzt nur Mittelwerthe angegeben habe, und dass ich nicht weiss, ob es sich bei den Angaben der citirten Autoren ebenfalls um solche handelt; denn es kommen in ein und demselben Muskel sehr verschieden breite Fasern vor und man darf aus einer besonders breiten oder besonders schmalen Faser nicht auf Hypertrophie schliessen. Wie gross die Unterschiede sind, zeigt ein Blick in die Tabelle: so sind z. B. einige in normalen Muskeln beobachtete Minima und Maxima 21,6 und 56,7 μ, 21,6 und 81 μ, 18,9 und 108 μ! Es erhellt hieraus, dass Unterschiede selbst um das Fünffache noch im normalen Muskel vorkommen können; freilich sind es unter normalen Verhältnissen immer nur vereinzelte Fasern, die sich so weit vom Mittelwerth entfernen, und daher ist es zur Beurtheilung von Maassangaben stets nöthig, dass Minimum, Maximum und Mittelwerth angegeben sei. Noch empfehlenswerther sind die von Schwalbe und Mayeda angegebenen „Kalibercurven", in denen die Breite sämmtlicher jeweils gemessenen Fasern sehr anschaulich graphisch dargestellt wird.

In wie weit die a priori nicht unwahrscheinlich klingende Annahme, dass mehr und schwerer arbeitende, oder wie Stöhr sagt, stärkere Muskeln breitere Fasern besitzen, den wahren Verhältnissen entspricht, vermag ich an dem mir zur Verfügung stehenden Material nicht festzustellen. Auch lässt sich wohl die ganze Frage nicht so einfach mit der Bezeichnung „stärkere und zartere Muskeln" abthun, sondern es müsste die Dauer der Beanspruchung und die Kraftleistung im Verhältniss zur Grösse des Muskels und zur Anzahl seiner Fasern in Betracht gezogen werden; am leichtesten würde sich vielleicht die Entscheidung auf dem Wege des Experimentes herbeiführen lassen.

Bei so bewandten Verhältnissen erscheint der Rath Hayem's wohl angebracht, wenn irgend möglich, den als krank verdächtigen Muskel mit dem in gleicher Weise behandelten, entsprechenden Muskel der gesunden Seite zu vergleichen. So ist im Fall XXV, Schiratti, wo makroskopisch keine Atrophie hatte festgestellt werden können, durch Vergleich beider Seiten eine rechtsseitige Atrophie mit aller wünschbaren Sicherheit zu erkennen; andererseits lässt sich nur durch Vergleich mit den Mittelwerthen im Fall IV, Dürr, behaupten, dass trotz des äusserlich normalen Verhaltens der Musculatur eine (Alters-)Atrophie eingetreten war.

Die Betheiligung der Musculatur nicht nur bei der Altersatrophie, sondern auch bei anderen kachektischen Zuständen kommt in der Faserbreite deutlich zum Ausdruck. Wie weit die Verschmälerung der Fasern durch Kachexie gehen kann, ist aus Fall XII, Heider, und be-

sonders aus Fall VII, Weckele, zu ersehen; kommen doch in diesen beiden Fällen 23, 21, 18 und selbst 15,17 μ als mittlere Faserbreite von Extremitätenmuskeln vor, und einzelne Fasern mit erhaltener Q messen sogar nur 5,4—10,8 μ. Doch ist auch in den weniger weit vorgeschrittenen Fällen der Gruppe II die Verschmälerung der Faserbreite meist nicht zweifelhaft. Andererseits bietet der Fall VIII, Biermann, ein Beispiel dafür, wie verhältnissmässig wenig ein vierwöchiges hohes Fieber mit rapider Abmagerung die Faserbreite zu beeinflussen braucht. — Der Behauptung von Schwalbe und Mayeda, dass bei den Muskeln Kachektischer nur das Maximumende der Kalibercurve fehle, d. h. dass die breitesten Fasern das Normalmaximum nicht erreichen, die schmalsten dagegen nicht unter das Normalminimum heruntergehen, kann ich nach meinen Messungen nicht zustimmen; eher ist häufig gerade das Umgekehrte der Fall. Solch hochgradige Atrophie der Fasern freilich, wie sie bei Nervenkrankheiten vorkommen kann, habe ich bei Kachexien zu beobachten nicht Gelegenheit gehabt.

Was die Structur der Muskeln und ihrer Fasern anbelangt, so muss man die normalen von den atrophischen trennen, mit der besonderen Unterscheidung als einfach und degenerativ atrophische.

Die normalen Muskelfasern besitzen bekanntlich Querstreifung und, wenn auch gewöhnlich in geringerem Maasse, Längsstreifung. Ich will hier gleich hervorheben, dass im gefärbten Schnittpräparat die Querstreifung meist bei weitem nicht so deutlich ist als im ungefärbten Zupfpräparat. Hayem giebt an, dass gleich nach Lösung der Starre selbst ohne jedes Reagens die Längsstreifung ebenso so deutlich hervortrete wie die Querstreifung; dies sei der Zeitpunkt, in dem die Muskeln am häufigsten zur Beobachtung kommen und der Mehrzahl der Beschreibungen am meisten entsprächen. Nun wurden die meisten von mir untersuchten Muskeln dem Lebenden oder bei noch bestehender Starre entnommen, und doch ist an vielen Fasern der normalen wie der atrophischen Muskeln die Längsstreifung sehr stark, häufig so stark, dass durch sie die Querstreifung fast verdeckt wird. Diese stärker längsgestreiften Fasern besitzen meist auch stärker gewundene Conturen und kommen am häufigsten in breitfaserigen Muskeln, besonders in denen der unteren Extremität und in lebend excidirten Muskeln vor. Da nun kräftige Muskeln sowie auch die der unteren Extremität später todtenstarr werden und es auch länger bleiben, so liegt der freilich unbewiesene Gedanke nahe, dass das starke Hervortreten der Längsstreifung eine Contractionserscheinung sei. — Fasern ohne Querstreifung habe ich in den normalen Muskeln nicht gesehen; nach Hayem treten nach Lösung der Starre und weiter fortschreitender Fäulniss Unregelmässigkeiten in der Querstreifung auf, die so weit gehen können, dass schliess-

lich „das Sarkolemm einer Scheide gleicht, in welche man wirr durcheinander kleine Stäbchen geworfen hat.“ Manche der von mir beobachteten Muskeln nähern sich dieser Beschreibung, obwohl bei ihrer Entnahme die Starre noch bestand.

Die Gestalt der normalen Muskelfasern ist auf dem Querschnitt im Allgemeinen polygonal, mit scharfen Ecken; doch kommen in jedem normalen Muskel auch abgerundete und selbst kreisrunde Faserquerschnitte vor, die manchmal etwas kleiner sind, als die übrigen Fasern und sich theils mit Hämatoxylin stärker färben, theils dunkler und homogener aussehen, als die übrigen. Ob dies in der Entwicklung begriffene Fasern sind, oder ob dies den Unterschieden zwischen protoplasmaarmen und protoplasmareichen Muskelfasern entspricht, welche Ph. Knoll[1]) bei Thieren beschrieben hat und welche nach Grützner[2]) auch beim Menschen vorkommen, vermag ich nicht zu sagen, da die von mir angewandten Fixirungsmethoden für derartige Untersuchungen ungeeignet waren. Dass ich an Längsschnitten die von Lewin als Muskelknospen beschriebenen und von ihm auf Regenerationsvorgänge zurückgeführten Gebilde häufig gefunden habe, ist oben schon erwähnt. Aehnliches beschreibt auch Zahn[3]) am Zwerchfell bei brauner Atrophie; ich glaube nach meinen Präparaten dies durch die Durchschneidung der häufig sehr stark gewundenen Fasern erklären zu sollen. — Von den Muskelkernen sind vier Arten zu unterscheiden: 1. lange, an den Enden zugespitzte oder abgestumpfte (stäbchenförmige) Kerne, welche sich mit Hämatoxylin stark und gleichmässig färben; 2. grosse runde, meist helle (bläschenförmige) Kerne, häufig mit deutlich erkennbarem Chromatingerüst und 1—2 Kernkörperchen; 3. helle stäbchenförmige Kerne mit Chromatingerüst und Kernkörperchen; 4. kleine, runde, sich mit Hämatoxylin sehr intensiv und gleichmässig färbende Kerne. Die unter 3 und 4 beschriebenen Kerne sind im normalen Muskel sehr selten; die unter 1 und 2 genannten wechseln an Menge nicht nur in den verschiedenen Muskeln, sondern selbst in den einzelnen Fasern desselben Muskels. Ueberhaupt ist die Kernvertheilung eine sehr verschiedenartige, so dass an manchen Fasern fast kernlose Strecken mit kernreichen abwecheln, während an anderen wieder die Kerne sehr gleichmässig angeordnet sind. Selbst Kernzeilen sind im normalen Muskel nicht so ganz selten anzutreffen. Ebenfalls wechselnd ist die

1) Ueber protoplasmaarme und protoplasmareiche Muskeln. Denkschr. der math.-nat. Klasse der k. Akad. zu Wien. 1891. — Ph. Knoll u. A. Hauer, Sitzungsber. der k. Akad. zu Wien. Bd. 101. 1892.

2) Zur Anat. u. Physiol. der quergestr. Muskeln. Recueil zoologique suisse. Tome I. Diese Arbeit ist mir leider nicht zugänglich gewesen.

3) Virchow's Arch. Bd. 73.

Zahl der auf jeden Faserquerschnitt entfallenden Kerne; in einem Muskel sind es je 4—8, in einem anderen 2—5 oder 0—4 Kerne bei einer Dicke der Schnitte von 15—30 μ. Nach Noellner[1]) sollen normalerweise auf den Faserquerschnitt 2 Kerne kommen, oft nur einer oder gar keiner, höchstens wohl vereinzelt 4. Auch innerhalb der Muskelsubstanz liegende Kerne (Binnenkerne) sind im normalen Muskel zu beobachten, gehören jedoch zu den Ausnahmen. — Die Fasern liegen dicht aneinander gedrängt, so dass in der Regel selbst mit Giesonfärbung kaum etwas von Bindegewebe zwischen ihnen zu bemerken ist; doch kommt es auch vor, dass stellenweise die einzelnen Fasern von einer mässig breiten Bindegewebshülle umgeben sind.

Was nun die Veränderungen der Muskeln bei Kachexie angeht, so habe ich die Verringerung der Faserbreite schon erwähnt. Die Querstreifung ist dabei meist erhalten (einfache Atrophie), doch kommt auch degenerative Atrophie mit Granulirung und Verlust der Querstreifung vor, vielleicht auch Verfettung mit Erhaltung der Querstreifung. Der Befund wird dadurch etwas weniger einwandsfrei, dass in Fall X die Starre der oberen Extremität nur noch gering, in Fall XII überhaupt schon gelöst war. Freilich sind es nur einzelne Fasern, die derartige Veränderungen aufzuweisen haben, und in manchen Fällen ist es am Zupfpräparat nicht ganz leicht zu entscheiden, ob es sich um Muskelfasern oder um Blutgefässe handelt.

In Schnittpräparaten sind fast regelmässig runde Faserquerschnitte zu finden, die im einen Fall grösser, im anderen Fall wieder kleiner sind als die polygonalen Querschnitte, sich auch durch die Farbe und die Anordnung der Kerne häufig von ihnen unterscheiden; die fibrilläre Structur ist an den runden Querschnitten meist wenig ausgeprägt.

Fränkel[2]) und v. Millbacher beschreiben unter der Bezeichnung „umschnürte Bündel" als bei Kachektischen besonders häufig vorkommend eine Art von Gebilden, welche offenbar dem entsprechen, was heute unter dem Namen „Muskelspindeln" (nach Kölliker Muskelknospen) bekannt ist. Auch ich habe diese Muskelspindeln häufig gesehen; sie sehen auf dem Querschnitt aus wie eine Arterie, in deren Lumen einige runde Muskelfasern liegen. Mit Giesonfärbung wird die Aehnlichkeit mit einer Arterie noch grösser, indem sich die Scheide gelb färbt (Muskelfarbe) mit feinen rothen Zügen (Bindegewebe). Ich habe keine zahlenmässigen Aufzeichnungen hierüber, aber es hat mir nicht den Eindruck gemacht, als ob die Spindeln in den Muskeln Kachektischer

1) Ueber die histol. Veränderungen der Musculatur bei Dystr. muscul. progr. Inaug.-Diss. Heidelberg 1888.

2) Ueber die Veränderung quergestr. Muskeln bei Phthisikern. Virchow's Arch. Bd. 73. 1878.

auffallend zahlreicher seien als in normalen Muskeln; jedenfalls ist der Unterschied nur gering. — Sehr häufig ziehen sich die Fasern vom Perimysium int. zurück, welches als feines Netzwerk zwischen ihnen stehen bleibt, oder fallen ganz aus dem Schnitt; dies beschreibt von Muskeln von Phthisikern Fränkel, von Muskeln aus der Peripherie von Geschwülsten Schäffer[1]), und sie bezeichnen das als pathologisches Vorkommniss, wobei Schäffer sich auf Rindfleisch beruft. Ich habe die Retraction der Fasern vom Perimysium auch in normalen Muskeln beobachtet und muss daher bestreiten, dass sie für atrophische Muskeln charakteristisch sei. — Bei den Muskeln dieser Gruppe kamen auf dem Querschnitt hier und da Vacuolen zur Beobachtung; dieselben lagen je eine in der Mitte der betreffenden Faser, waren rund, ziemlich gross und scharfrandig. — Die Muskelkerne sind meist sehr zahlreich, bilden auf dem Längsschnitt häufig lange Zeilen, sind auf dem Querschnitt nicht selten im Innern der Faser anzutreffen. An der Kernvermehrung nehmen am meisten die auf S. 143 unter 2 und 3 beschriebenen bläschenförmigen und kleinen runden Kerne Theil. Es ist auffällig, dass auch in den Fällen, in denen der Längsschnitt starke Kernvermehrung zeigt, oft in jedem einzelnen Faserquerschnitt die Kerne nicht zahlreicher sind, als sonst. Muskelkernschläuche, die Fränkel nur in der Kehlkopfmusculatur gefunden hat, sah ich auch in der Extremitätenmusculatur. — Das zwischen den einzelnen Fasern gelegene Bindegewebe ist häufig etwas vermehrt, doch ist ein Zusammenhang zwischen dem Grad der Atrophie und dem Auftreten von Vacuolen, Kern- und Bindegewebsvermehrung nicht festzustellen. Nach Fränkel erleiden bei Phthisikern die stärksten Veränderungen 1. die Muskeln am Oberschenkel, Zwerchfell; dann folgt 2. Unterschenkel; 3. Rücken; 4. Bauch; 5. Daumenballen; 6. Masseter; 7. Brust, Hals; 8. Oberam, Vorderarm, Augenmuskeln. Obgleich die von mir untersuchten Muskeln gerade an die entgegengesetzten Enden der Reihe zu stehen kommen würden, habe ich mich doch von der Richtigkeit dieser Angabe nicht überzeugen können.

Diese weitgehenden bei Kachexie auftretenden Veränderungen der Muskeln müssen bei Beurtheilung der Muskeln von Rückenmarkskranken etc. berücksichtigt werden, die ja meist kachektisch, oft gerade durch Phthise zu Grunde gehen. Vielleicht lässt sich auch hierdurch erklären, warum im Fall XVIII, Schaller (Phthise und Facialislähmung), zwischen den Muskeln der gelähmten und der nicht gelähmten Seite kein Unterschied nachzuweisen ist.

1) Ueber die histolog. Veränderungen der quergestr. Muskelfasern in der Peripherie von Geschwülsten. Virchow's Arch. Bd. 110. 1887.

Ich komme nunmehr zu den Veränderungen, welche die Muskeln bei Muskelatrophien und Nervenkrankheiten erleiden; das sind auch die Fälle, in denen dem Auftreten von einfacher oder degenerativer Atrophie besondere Wichtigkeit beigemessen wird. Unter einfacher Atrophie versteht man eine Atrophie, bei der die Fasern schmaler sind, sonst aber durchaus den normalen gleichen, d. h. also Querstreifung besitzen und keine Verfettung etc. zeigen; in diesem Sinne wird die Bezeichnung einfache Atrophie u. A. von Hayem sowie von Strümpell[1]) und Ziegler[2]) gebraucht. Im Gegensatz hierzu wird jede mit Structuränderung einhergehende Atrophie als degenerative bezeichnet. Man nahm nun bis vor Kurzem allgemein an, dass Trennung der Muskeln von ihren „trophischen Centren" im Rückenmark oder Erkrankung dieser Centren selbst degenerative Atrophie zur Folge haben müsse, und noch im Jahre 1893 liess Strümpell[3]) sich trotz positiven Befundes am Nervensystem besonders durch das Bestehen nur einfacher Atrophie bestimmen, eine Erkrankung als Myopathie zu deuten. Da nun aber auch die galvanische EaR nur bei Unterbrechung der Leitung von Rückenmark zu Muskel oder bei Erkrankung der motorischen Centren (graue Vorderhörner, motor. Kerne in der Medulla oblong.) vorkommt, so musste Erb zu dem Schluss kommen, den er in seinem Handbuch der Elektrotheraphie, 1. Aufl. S. 203 ausspricht: „Ueberall da, wo EaR zu finden ist, müssen erhebliche anatomische Veränderungen — nämlich degenerative Atrophie — in den Nerven und Muskeln (eventuell in den Muskeln allein) zu finden sein."[4]) Später änderten sich die Anschauungen, und in der citirten Veröffentlichung vom Jahre 1896 kommt Hoffmann zu dem Schluss, dass einfache Atrophie der Muskeln sich sehr wohl mit chronischer Degeneration etc. der Ganglienzellen der grauen Vorderhörner vertrage.

Ich will hier, um Wiederholungen zu vermeiden, nicht noch einmal die in den verschiedenen Fällen der Gruppe III beobachteten Veränderungen aufzählen. Nur zwei Punkte möchte ich hervorheben: 1. In Muskeln, welche durch Unterbrechung der motorischen Leitung gelähmt sind und EaR zeigen, können mikroskopisch nachweisbare degenerative Vorgänge vollkommen fehlen (Fall XVIII und XIX). 2. In den einzelnen Fällen von progressiver Muskelatrophie können die Muskeln verschiedenartige Veränderungen aufweisen; doch glaube ich diesen Unterschieden keine principielle Bedeutung beimessen zu sollen,

1) Lehrb. d. spec. Pathologie u. Therapie.

2) Lehrb. der allgem. pathol. Anatomie.

3) Deutsche Zeitschr. f. Nervenheilk. 1893. Bd. III.

4) Nach Hoffmann (l. c.) besteht Erb in der 2. Aufl. des genannten Buches nicht mehr so strict auf dieser Ansicht; mir war nur die 1. Aufl. zugänglich.

so dass also der histologische Muskelbefund nicht zur Sicherung der Diagnose geeignet erscheint. Ueberhaupt halte ich die Unterscheidung der Muskelatrophien in einfache und degenerative für wenig bedeutsam, da sie nach ihrem Vorkommen und ihrer Ursache durchaus nicht so scharf zu sondern sind, als man früher zu thun geneigt war.

Mein hochverehrter Lehrer, Herr Prof. v. Strümpell, hat mir die Anregung zu dieser Untersuchung gegeben und mir durch Zuweisung des Materials die Ausführung ermöglicht; es ist mir eine angenehme Pflicht, hierfür sowie besonders für das der Arbeit während ihres Verlaufs entgegengebrachte freundliche Interesse an dieser Stelle ihm meinen ehrerbietigen Dank auszusprechen.

Herrn Prof. Hauser bin ich für die liebenswürdige Ueberlassung des Leichenmaterials zu Dank verpflichtet.

Die Herren Dr. L. R. Müller und Dr. A. Barthelmes, Assistenten der medicinischen Klinik, unterstützten mich dauernd mit ihrem erprobten Rath; es drängt mich, auch diesen Herren hier aufs Wärmste zu danken.

Erklärung der Abbildungen auf Tafel I.

Fig. 1. Mertel, Biceps femoris. Hartnack, Ocul. II, Obj. 7.
„ 2. Dürr, Rectus femoris. Zupfpräparat. Leitz, Ocul. I, Obj. 7.
„ 3. Vogel, Extens. digit. communis. Hartnack, Ocul. II, Obj. 8.
„ 4. „ Biceps. Zupfpräparat. Leitz, Ocul. I, Obj. 7.
„ 5. Wolf, Biceps. Hartnack, Ocul. II, Obj. 7.
„ 6. Winter, Interosseus. Zupfpräparat. Leitz, Ocul. I, Obj. 7.
„ 7. Issler, Obliquus abdominis. Hartnak, Ocul. II, Obj. 8.
„ 8. Thiem, Biceps rechts. Hartnack, Ocul. II. Obj. 7.

Fig. 1.

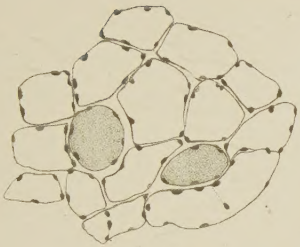

Fig. 3.

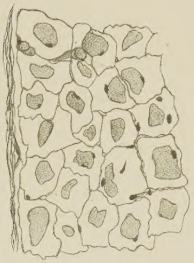

Fig. 4.

Fig. 2.

Fig. 6.

Fig. 5.

Fig. 7.

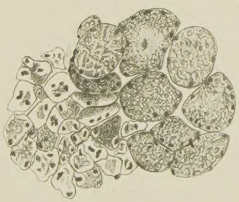

Fig. 8.

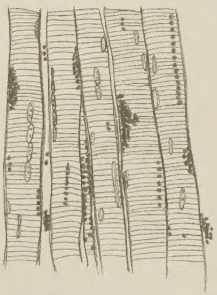

Verlag von F.C.W.Vogel in Leipzig.